



# ضایعات دهانی و اختلالات دندانی در کودکان

دکتر فاطمه بلدی


متخصص بیماریهای دهان و فک و صورت  
استادیار دانشگاه علوم پزشکی بابل



# ارزیابی بیماران اطفال




۶ ماهگی



رویش اولین دندان شیری



۱۲ ماهگی



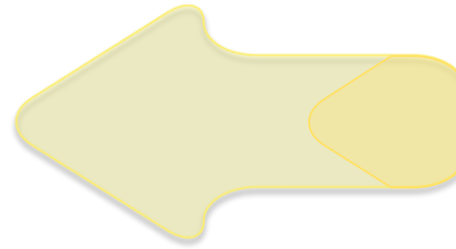
زمان اولین ملاقات دندانپزشکی



عمومی



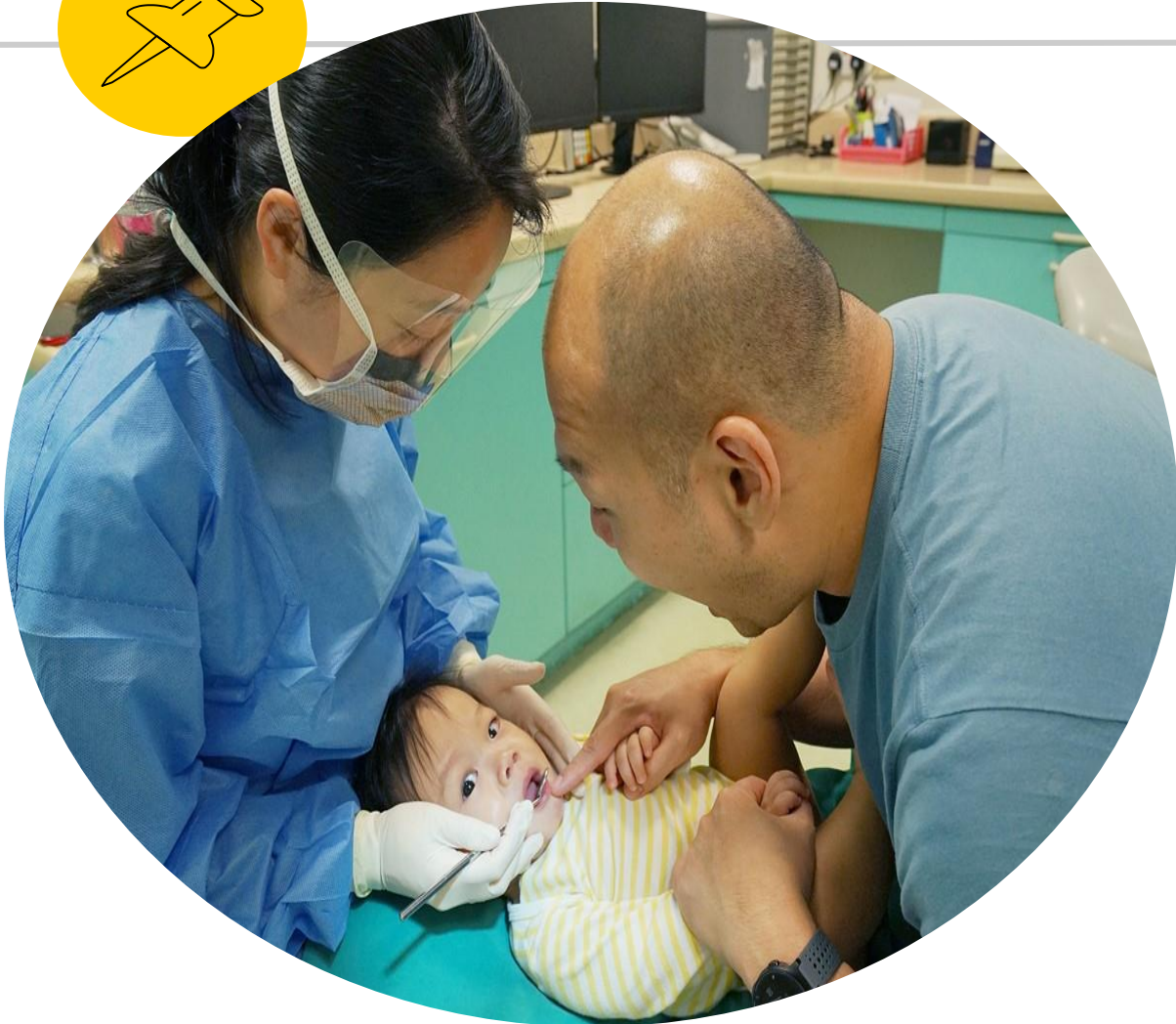کلینیکی



معاینات اولیه نوزادان



# ارزیابی بیماران اطفال



## معاینات اولیه نوزادان

### معاینات عمومی

۱. اطلاعات بارداری

۲. تولد


۳. زایمان

### معاینات کلینیکی

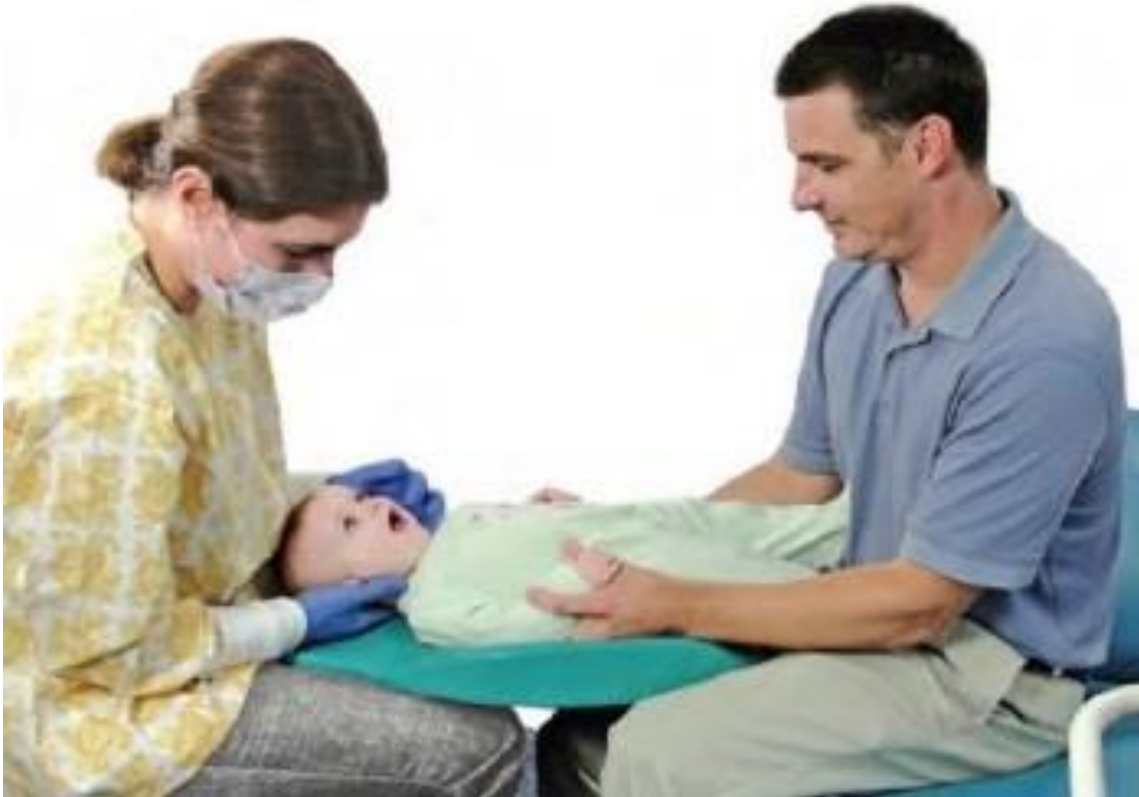۱. خارج دهانی

۲. داخل دهانی

# ارزیابی بیماران اطفال



## □ معاینات کلینیکی



۱. خارج دهانی


- پوست سر و گردن و ...

۲. داخل دهانی

- بافت نرم

- دندانه‌ها و لثه‌های اطراف و اکلوژن

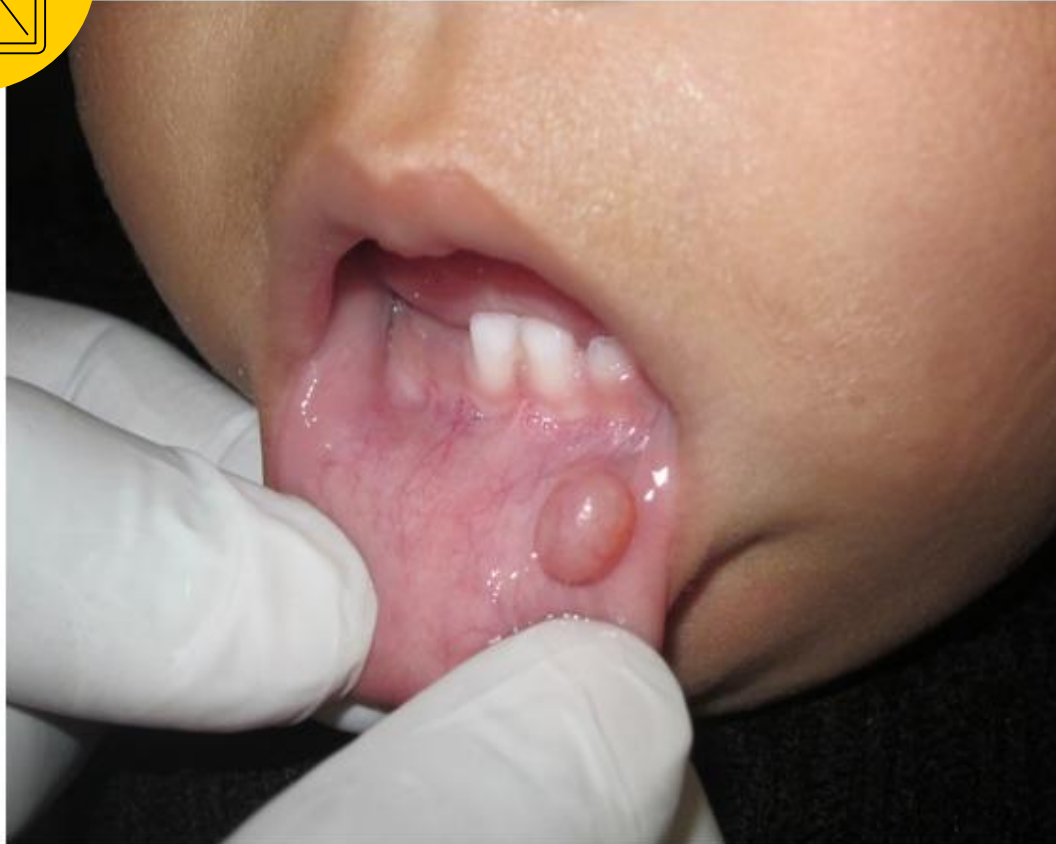- پریو



# ضایعات دهانی و اختلالات دندانی در کودکان

- اختلالات رویشی
- اختلالات ساختاری
- اختلالات تکاملی
- ضایعات زبان
- ضایعات لثه
- ضایعات عفونی
- ضایعات بزاقی
- ضایعات ایمنی
- علل زود از دست رفتن دندانها

# ضایعات دهانی و اختلالات دندانی در کودکان



اختلالات بزاقی □

موکوسل ■

شیوع ●

معاینات کلینیکی ●

داخل دهانی ]

Dome shape ]

لب پایین ]

علت ●

- تروما: مهمترین علت بروز



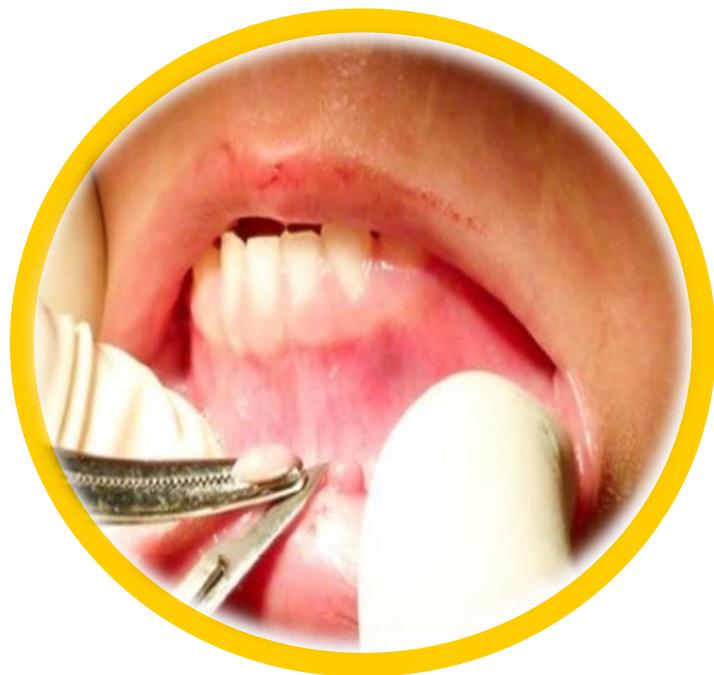# ضایعات دهانی و اختلالات دندانی در کودکان



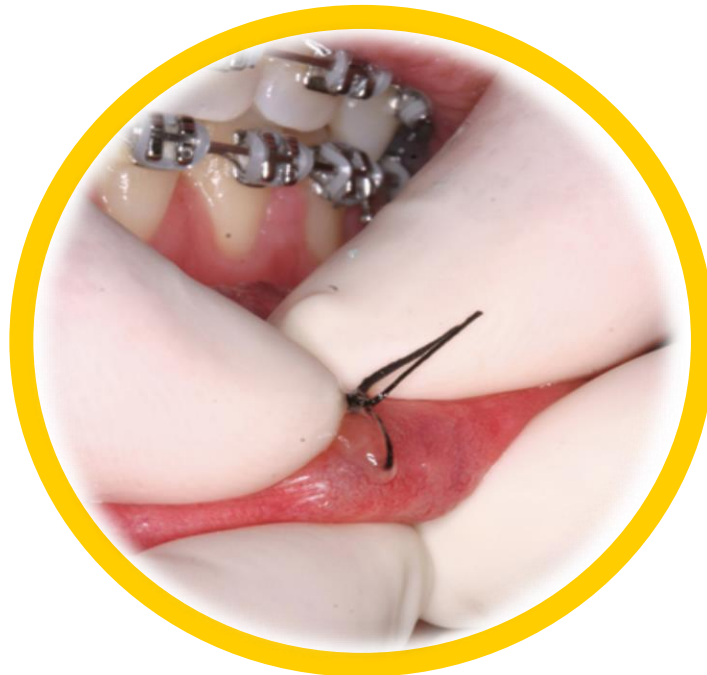□ اختلالات بزاقی

■ موکوسل

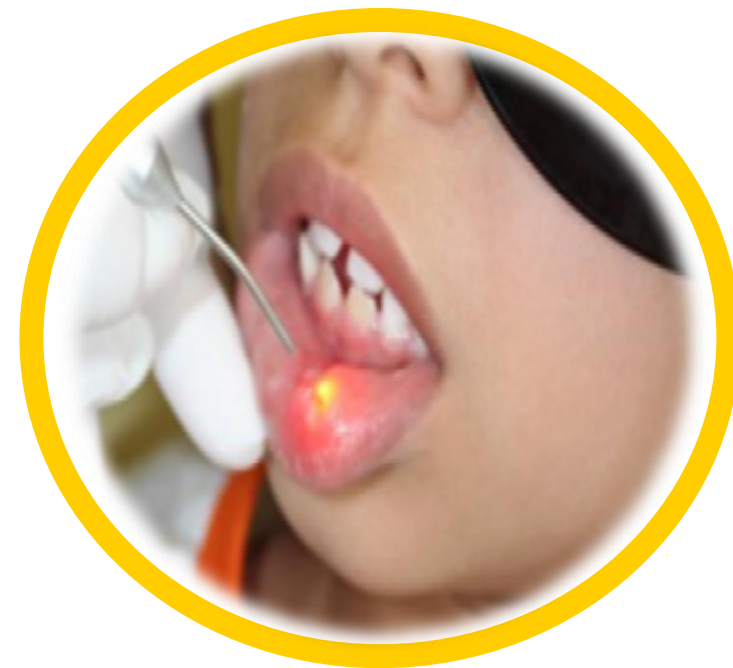
● درمان



جراحی

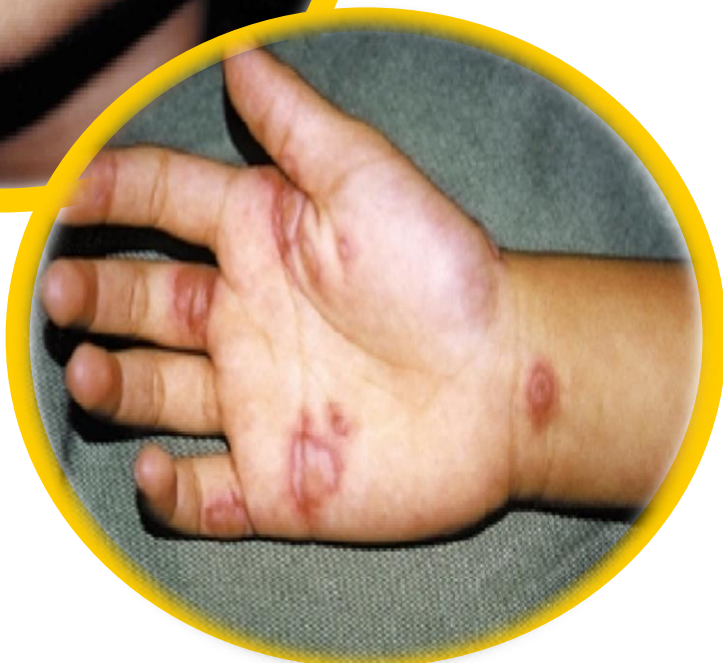
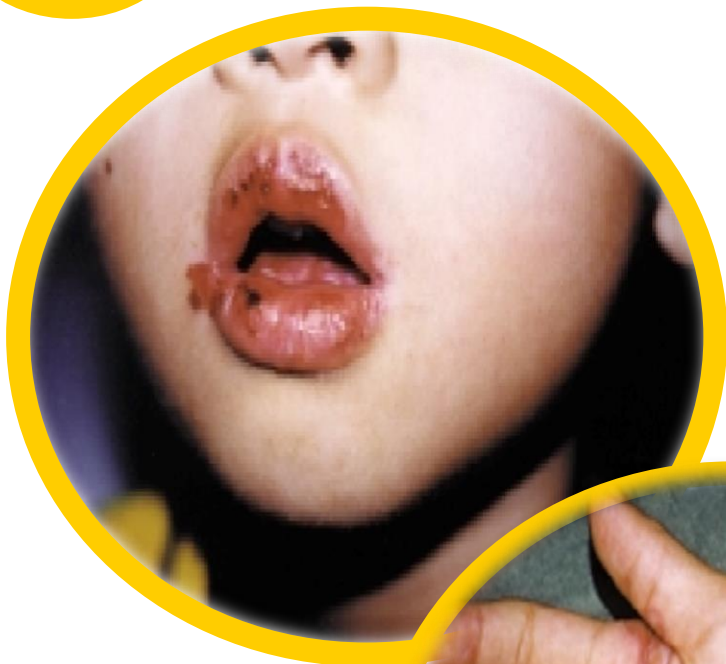

مارسوپیالیزیشن



لیزر تراپی

# ضایعات دهانی و اختلالات دندانی در کودکان



ضایعات ایمنی □

اریتم مولتی فرم ■

تعریف ●

علائم کلینیکی ●

ضایعات تارگت مانند



علامت تیپیکال


ضایعات پوستی

ضایعات بدون درگیری پوستی





# ضایعات دهانی و اختلالات دندانی در کودکان



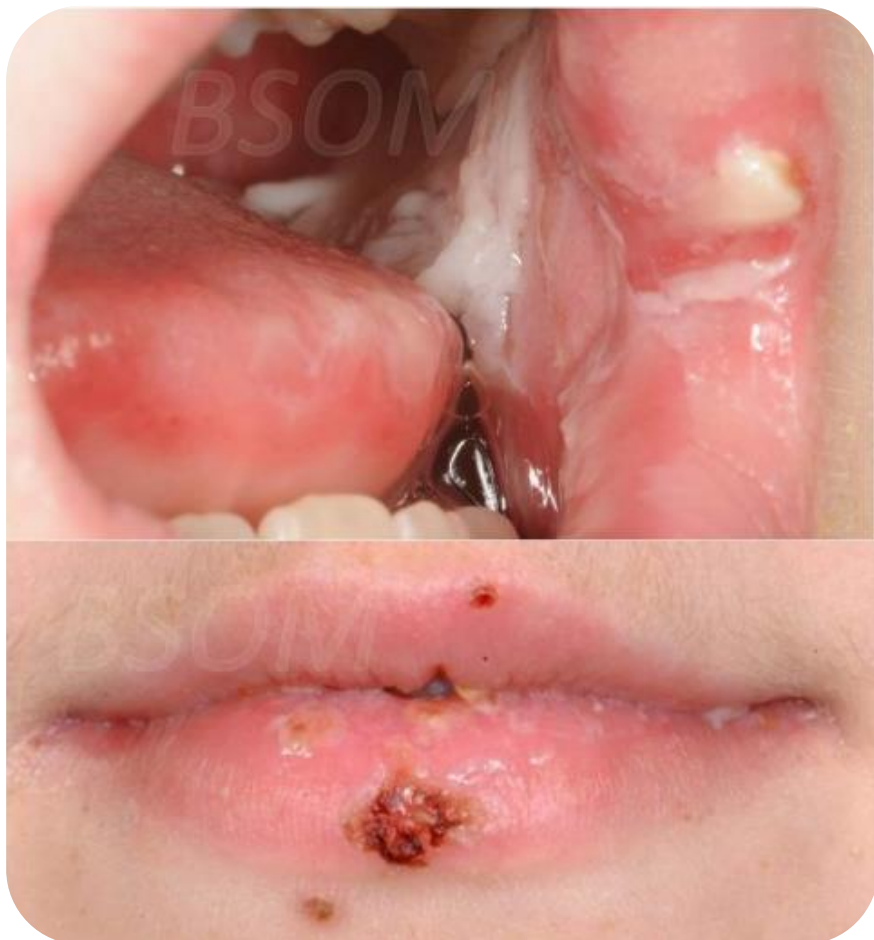□ ضایعات ایمنی

■ اریتم مولتی فرم


⊙ کلید علایم کلینیکی ← شروع ناگهانی

آفت  
پمفیگوس ولگاریس  
هرپس اولیه  
بهجت  
لوپوس  
نوتروپنی دوره ای  
آلرژی

⊙ تشخیص افتراقی



# ضایعات دهانی و اختلالات دندانی در کودکان

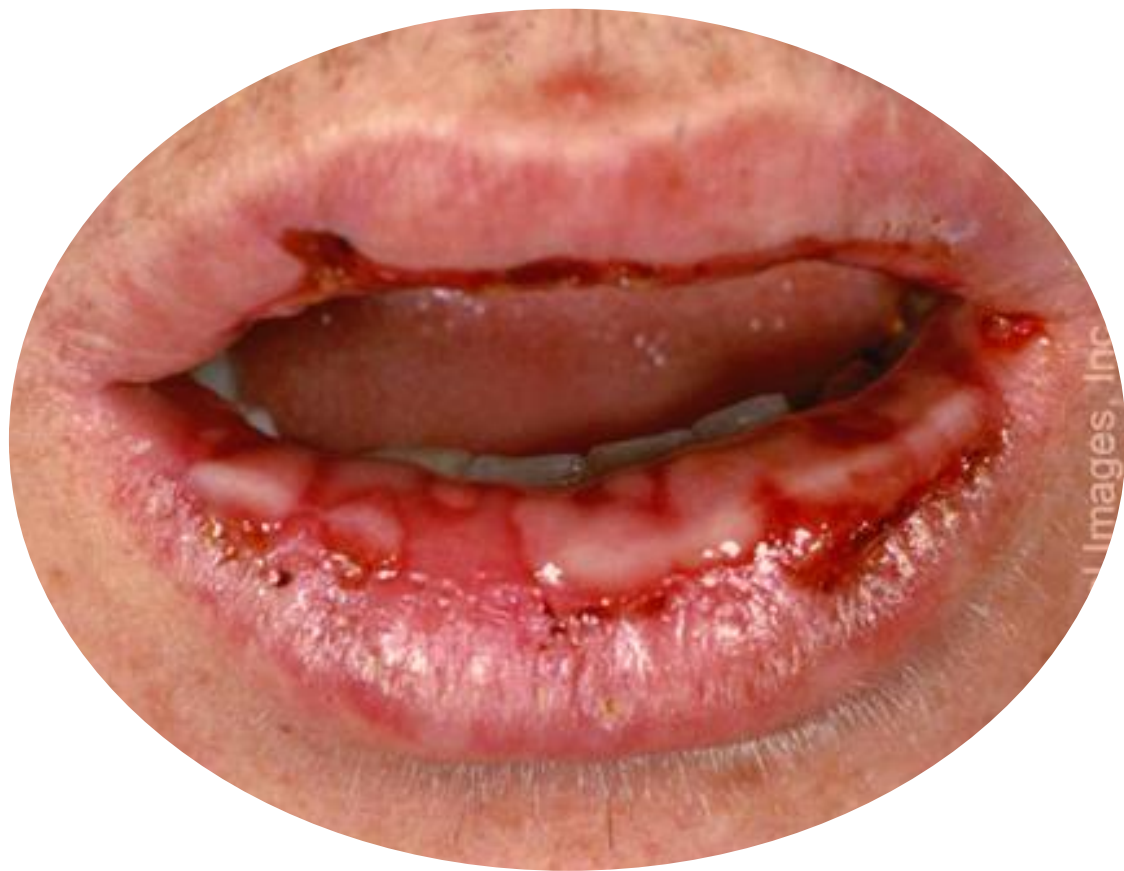

□ ضایعات ایمنی


■ اریتم مولتی فرم

● علائم دهانی

- شدت متغیر
- از اریتم تا زخم
- اغلب مخاط غیر کراتینیزه
- کراست خونریزی دهنده لب



# ضایعات دهانی و اختلالات دندانی در کودکان



Type of Erythema Multiforme	Management
EM minor	<ul style="list-style-type: none"><li>■ Treatment of underlying cause</li><li>■ Withdrawal of any causative drugs</li><li>■ Symptomatic treatment- antihistaminic, analgesic</li><li>■ Topical steroids</li><li>■ Burow solution dressings</li></ul>
EM major	<ul style="list-style-type: none"><li>■ Treatment of underlying cause</li><li>■ Withdrawal of any causative drugs</li><li>■ Symptomatic treatment</li><li>■ Burow solution dressings for severe skin lesions</li><li>■ Xylocaine and diphenhydramine elixir for oral ulcers</li><li>■ Consider dermatology consultation</li><li>■ Consider ophthalmology consultation if eyes involved</li><li>■ Consider medicine consult if systemic organ involvement</li><li>■ Liquid diet</li><li>■ Intravenous fluid therapy and electrolyte replacement</li><li>■ Antibiotics if secondary infection suspected</li><li>■ Acyclovir 400 mg bid x 10 days or children 10 mg/kg/day for recurrences</li><li>■ Consider systemic steroid use</li></ul>

ضایعات ایمنی □

■ اریتم مولتی فرم

● علت

- عفونتهای ویروسی و باکتریایی

- داروها

- نئوپلاسمها

● درمان

- خود بهبود شونده

- بهبود علائم

- ضد ویروسها

# ضایعات دهانی و اختلالات دندانی در کودکان



## ضایعات ایمنی □

آفت ■

تعریف ○

- زخم التهابی مخاط دهان

- انواع مینور، ماژور و هرپتی فرم

- درد متوسط تا شدید

## APHTHOUS ULCERS

\* mildly painful, ANNOYING

\* a FEW millimeters across

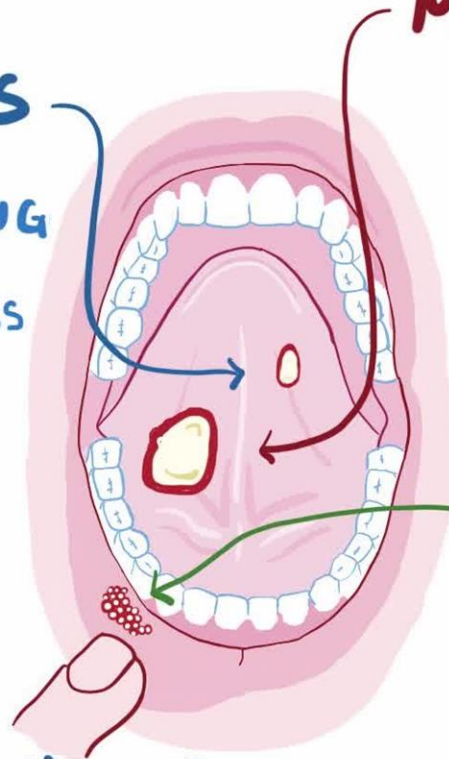
\* HEAL in 7-10 days  
↳ no SCARRING

\* RECUR (usually)  
3-4 times a year

## RECURRENT APHTHOUS ULCERS

\* may recur MONTHLY

\* CHILDHOOD to ~ AGE 40



## MAJOR APHTHOUS ULCERS

\* lesions > 1 cm

\* MORE painful

\* recur FREQUENTLY

\* 10-30 days to HEAL  
↳ can SCAR

↳ NOT LINKED TO HERPES

## HERPETIFORM ULCERS

\* typically affects ♀

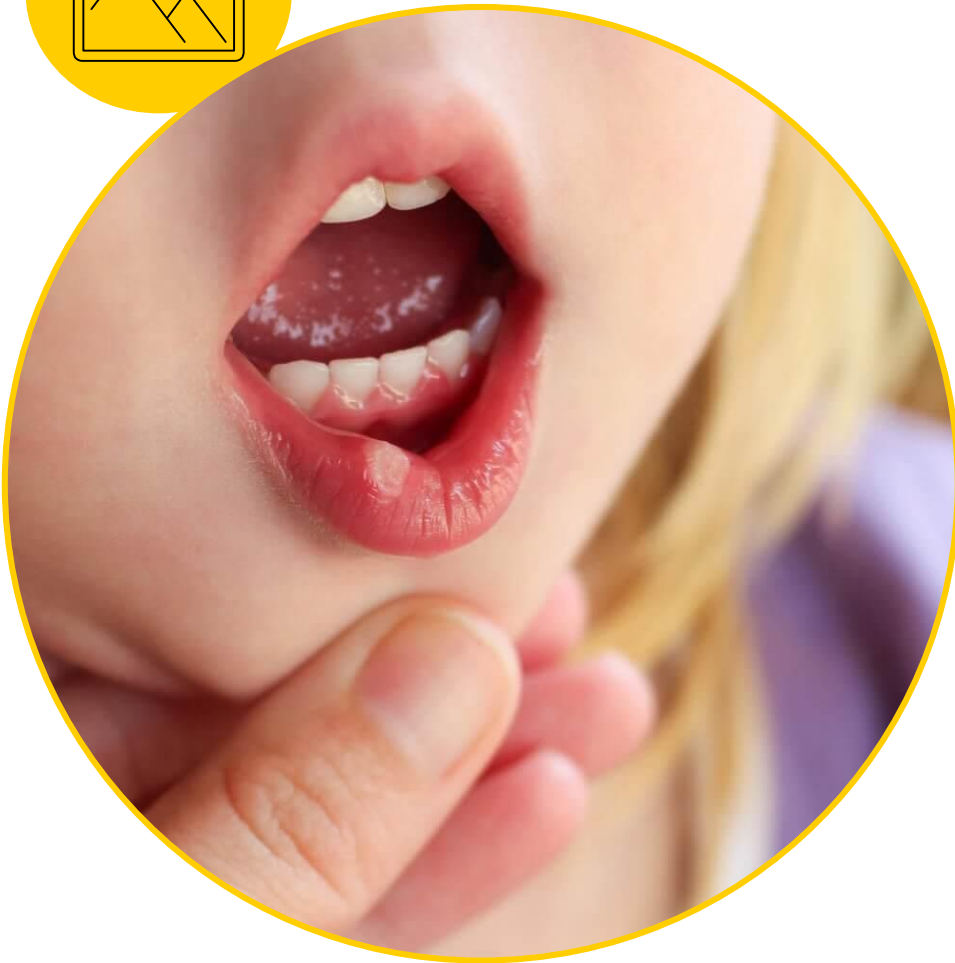
\* tiny, discrete ulcers  
that coalesce into

ULLERATED PATCHES

\* HEAL in ~10 days

\* recur FREQUENTLY

# ضایعات دهانی و اختلالات دندانی در کودکان



## ضایعات ایمنی

آفت

علائم کلینیکی

- آفت ساده

- آفت کمپلکس

علت

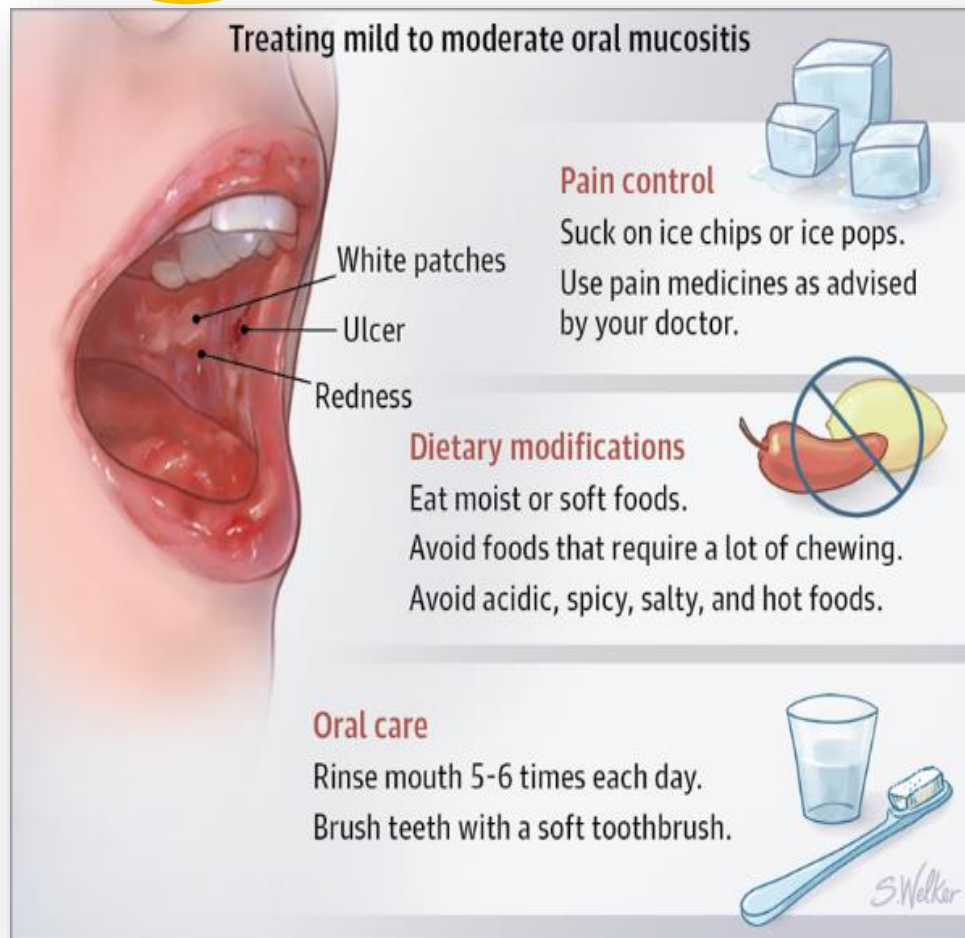
- شرایط پزشکی

درمان

نوتروپنی دوره ای  
آنمی آپلاستیک  
اختلالات خونی  
بیماری های نقص ایمنی  
نقص تغذیه ای

- درمان بیماری زمینه ای

# ضایعات دهانی و اختلالات دندانی در کودکان



## ضایعات ایمنی

### آفت

مراقبت های پرستاری آفت دهان کودک شامل:

- استفاده از کمپرس یخ
- تهیه غذاهای سرد و جلوگیری از مصرف غذاهای داغ، تند و یا مرکبات
- عدم استفاده چپس و آجیل
- عدم استفاده از خمیر دندان ها و دهانشویه های حاوی لوریل سولفات
- انتخاب مسواک های نرم و مخصوص کودک
- تنظیم رژیم غذایی مناسب کودک
- پرهیز از مصرف مواد غذایی تند، شور و اسیدی مانند لیمو و گوجه فرنگی
- آموزش بهداشت دهان و دندان به کودک
- آموزش استفاده از شستشوی مرتب و مداوم دهان و دندان ها با آب نمک و دهانشویه های معمولی
- کمک به کودک جهت نوشیدن مایعات، مصرف مایعات با استفاده از نی



# Thanks!

*Any **questions** ?*