

بسم الله الرحمن الرحيم

دانشگاه دماپزشکی

بازآموزی دندانپزشکان با موضوع

ضایعات دهانی و اختلالات دندانی کودکان

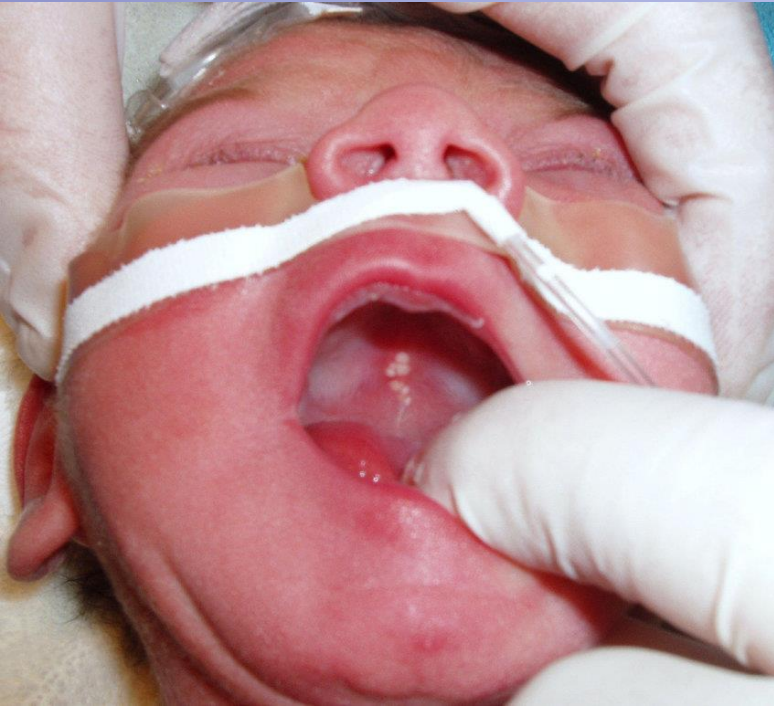مدرس: دکتر محمد مبلغ الاسلام
متخصص بیماری های دهان فک و صورت
دانشگاه علوم پزشکی بابل

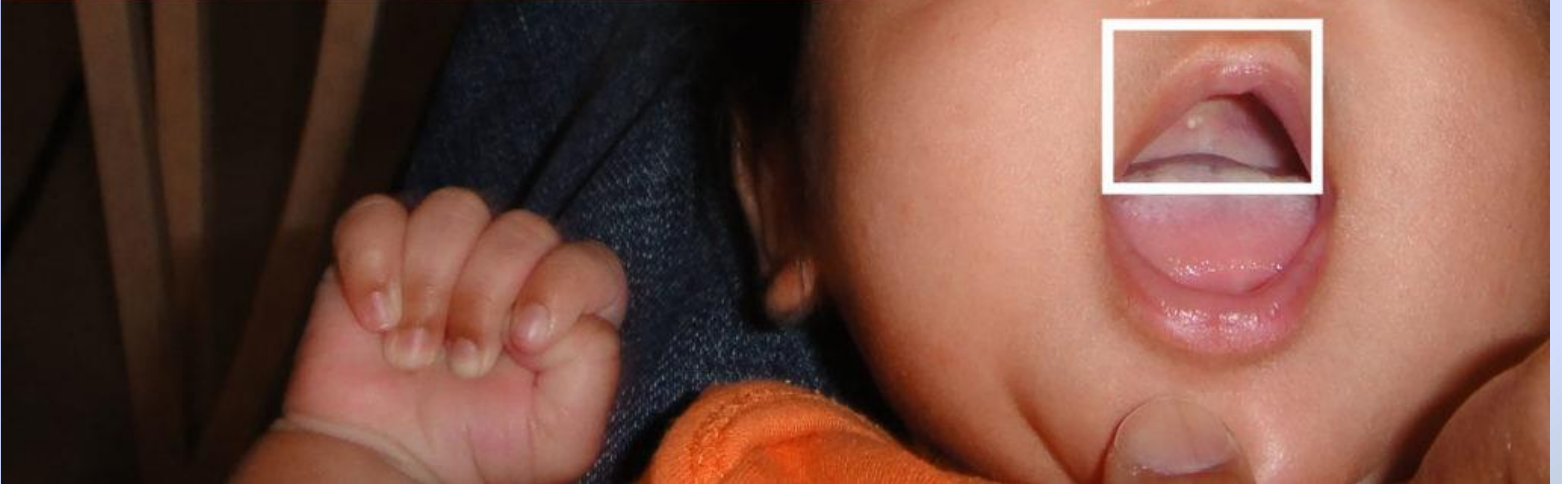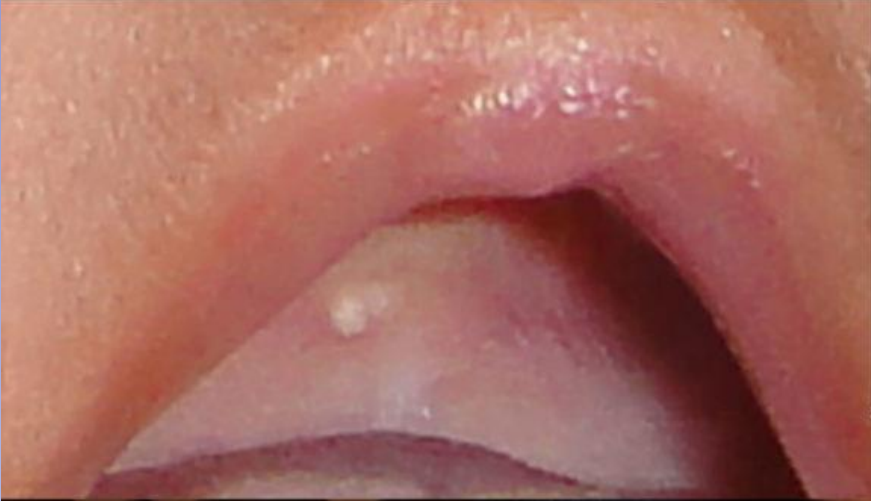Mohamad_Mobalegholeslam@yahoo.com

کیست های نوزادی

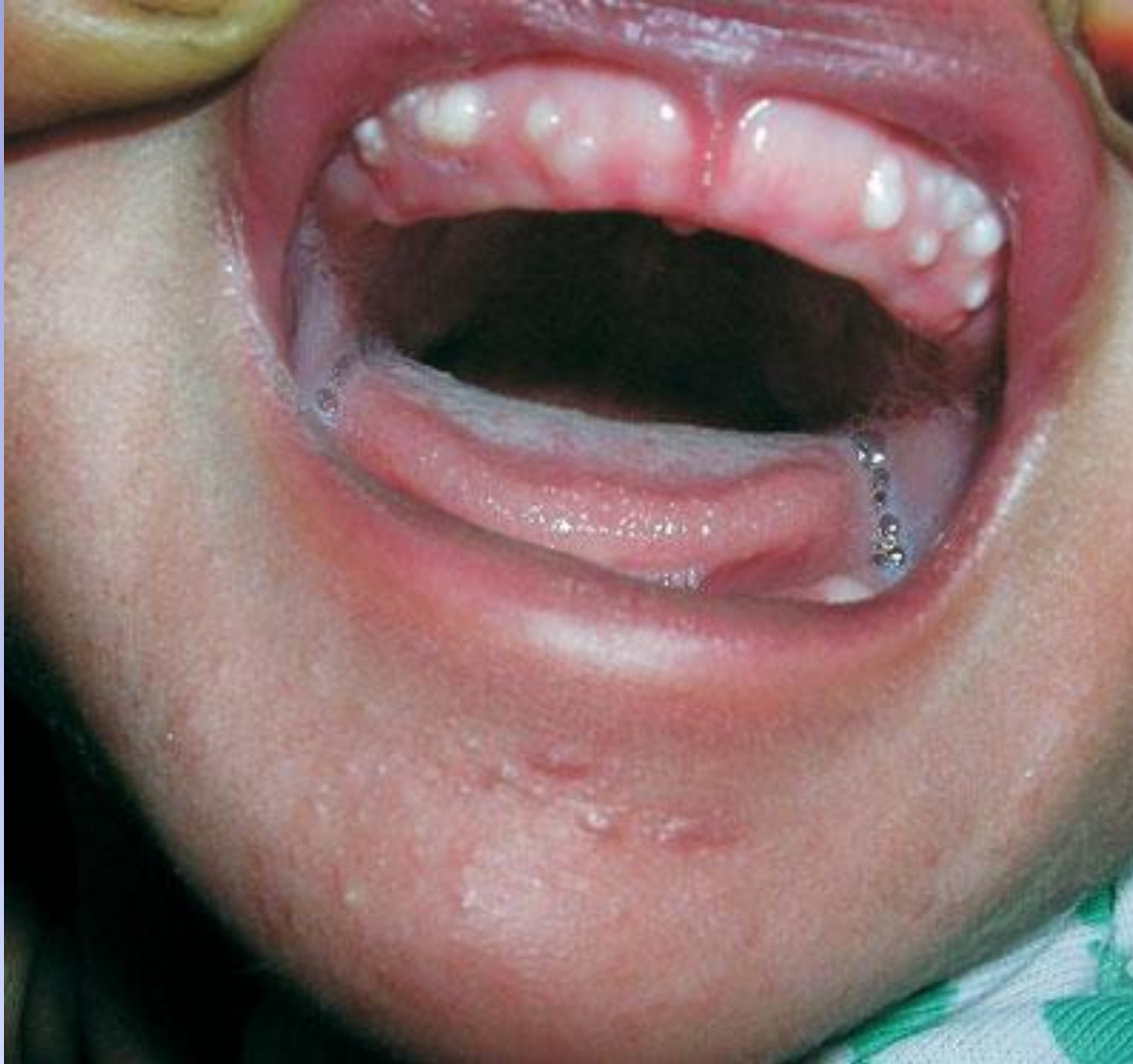- Epstein pearl
- Bohn nodule
- Gingival cyst of newborn

Epstein pearl

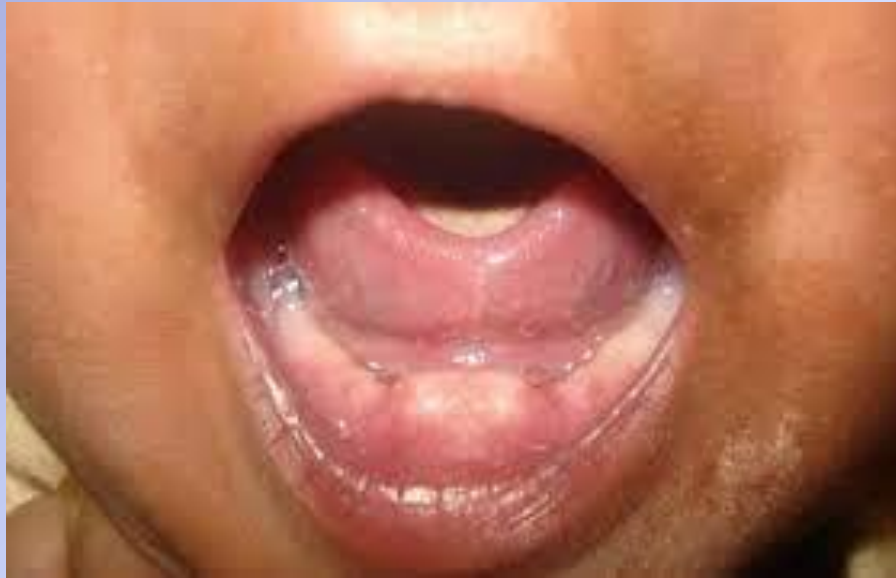



Bohn nodule



Gingival cyst of newborn

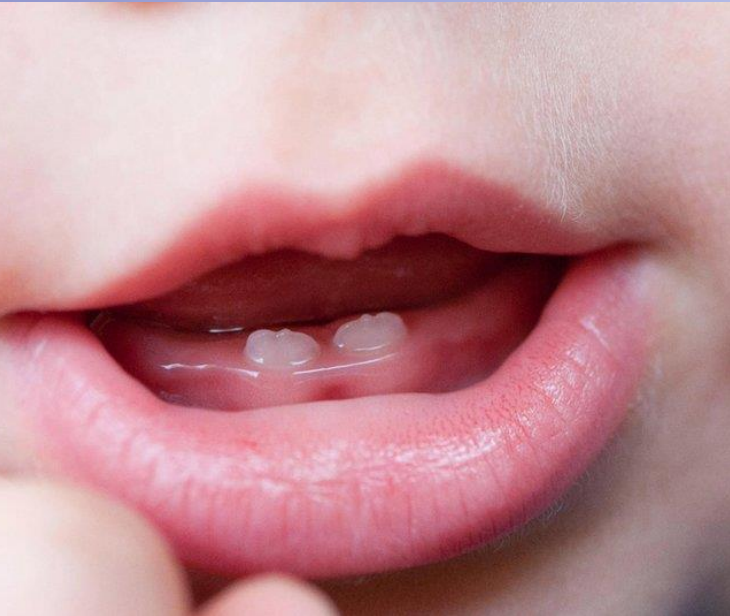

دانشگاه شهید باهنر اهواز

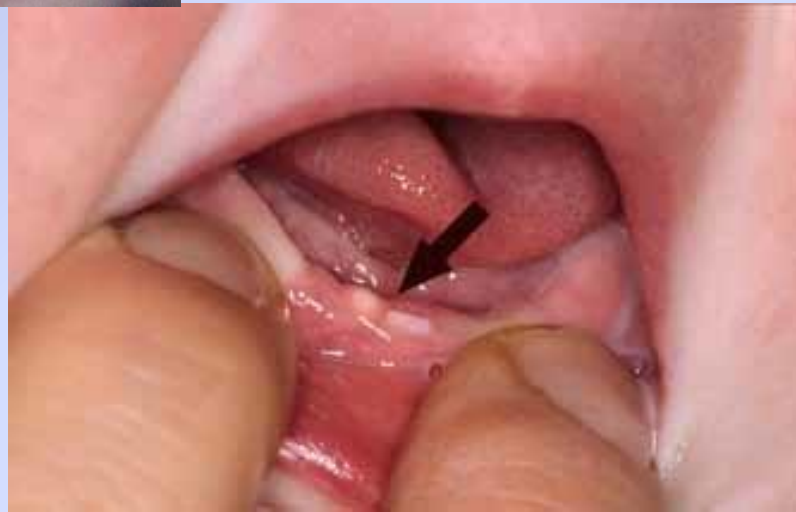www.admistry.azubaher.ac.ir



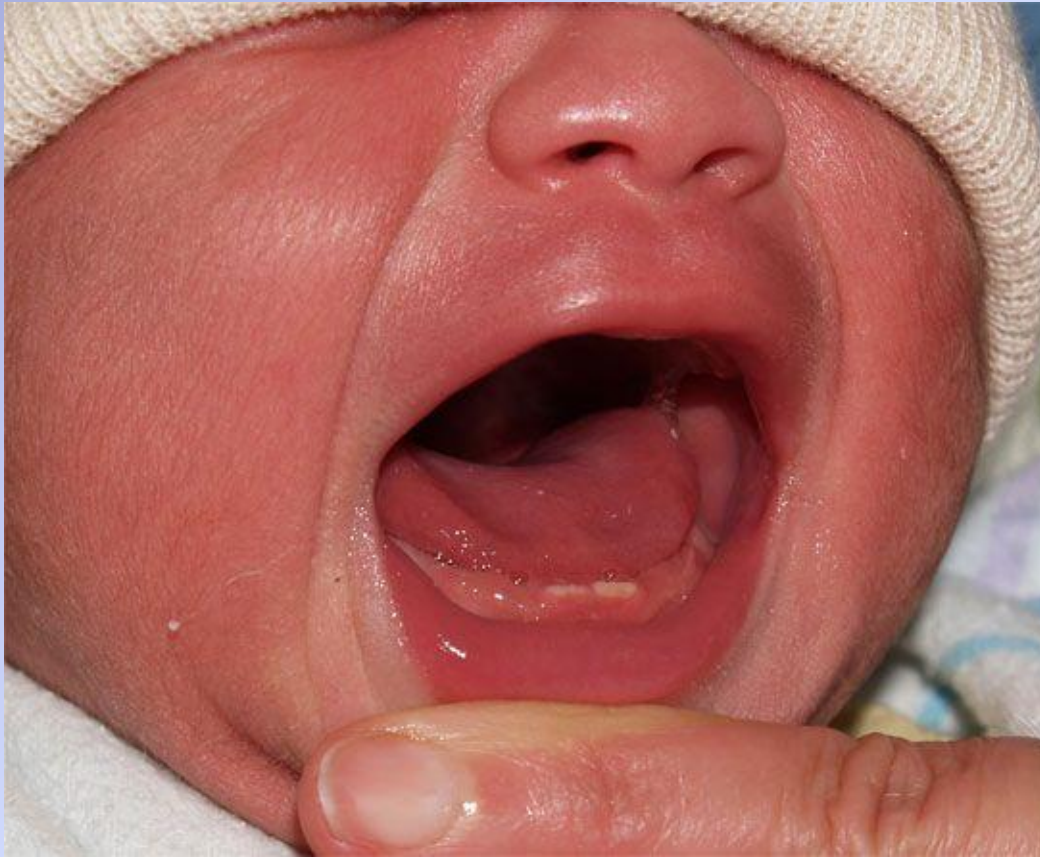Natal & Neonatal



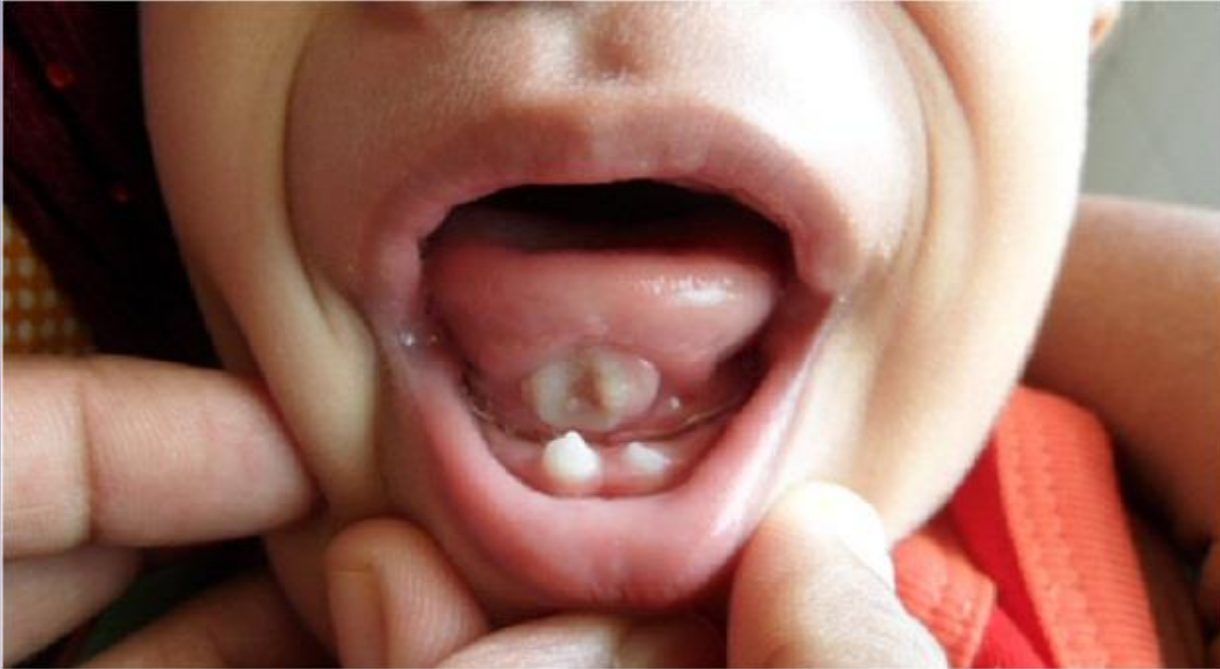- Natal شایع تر
- تاریخچه خانوادگی
- 90% شیری های زود در آمده اند
- شایع ترین محل ها ؟



بِکَشِيمِ يٰۤاَنهٗ ؟

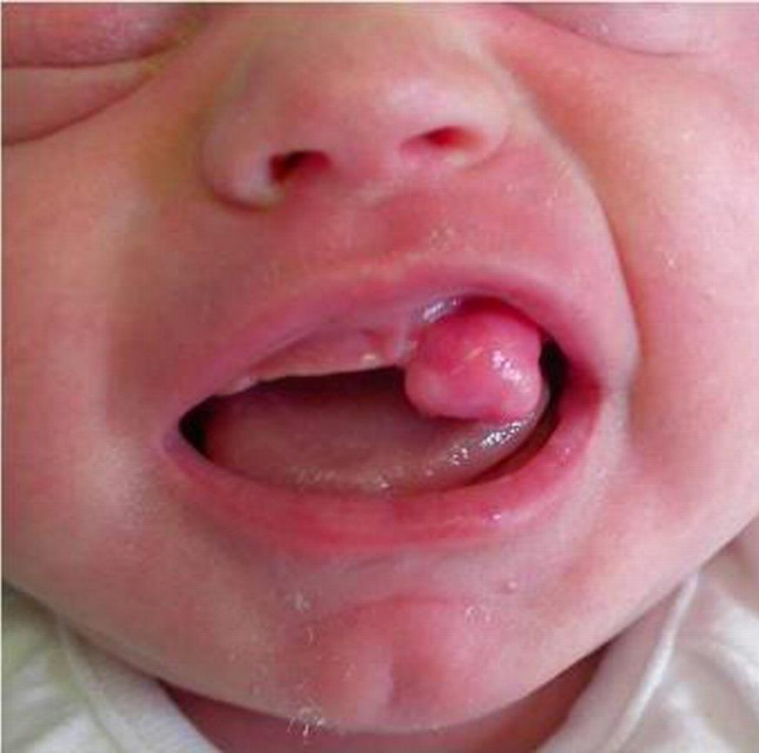

Riga fede Disease

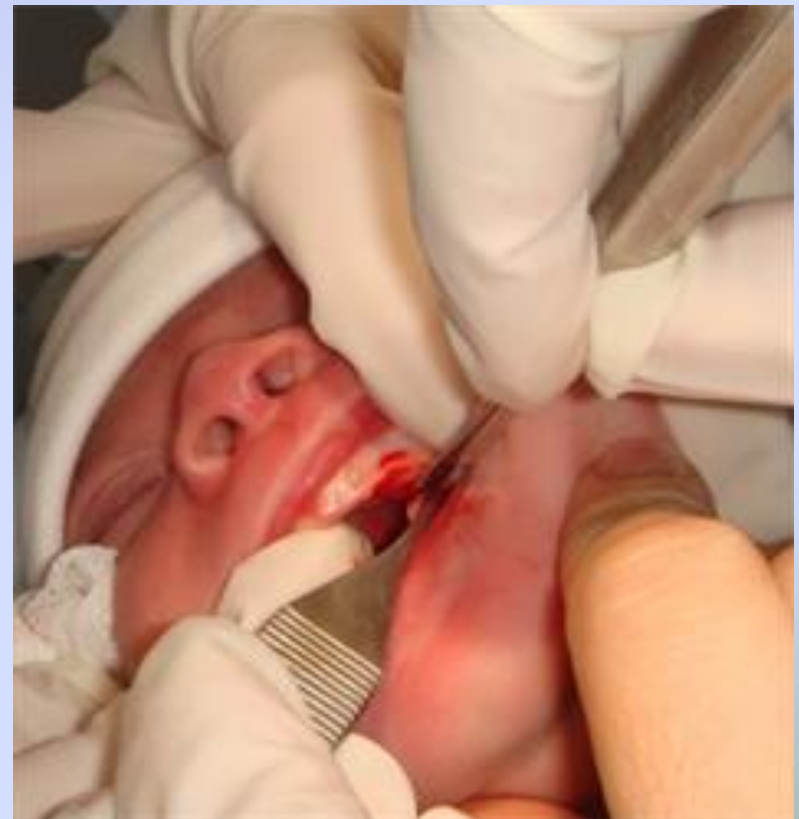
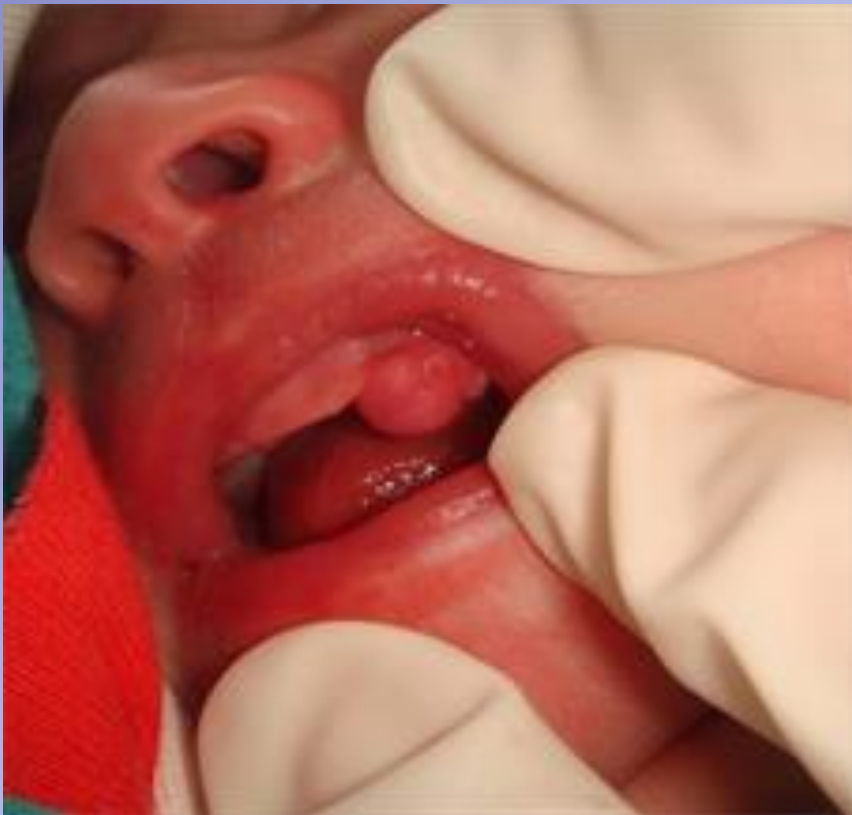

Congenital epulis

- مخاط الونول ماگزىلا
- دخترها



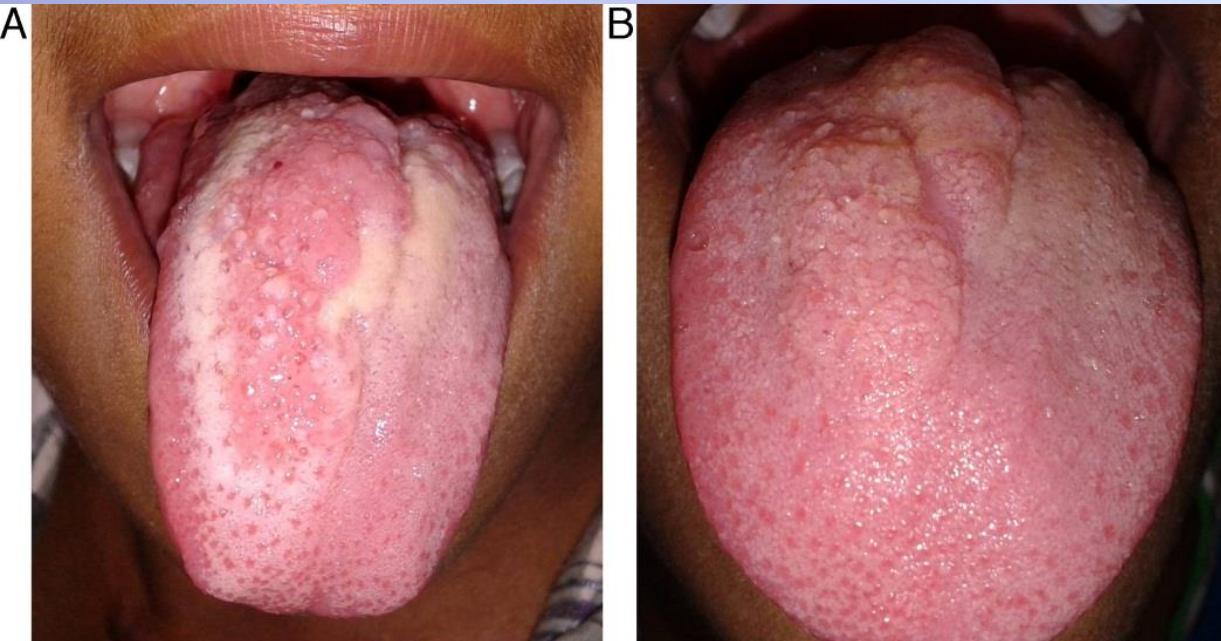
درمان: جراحی



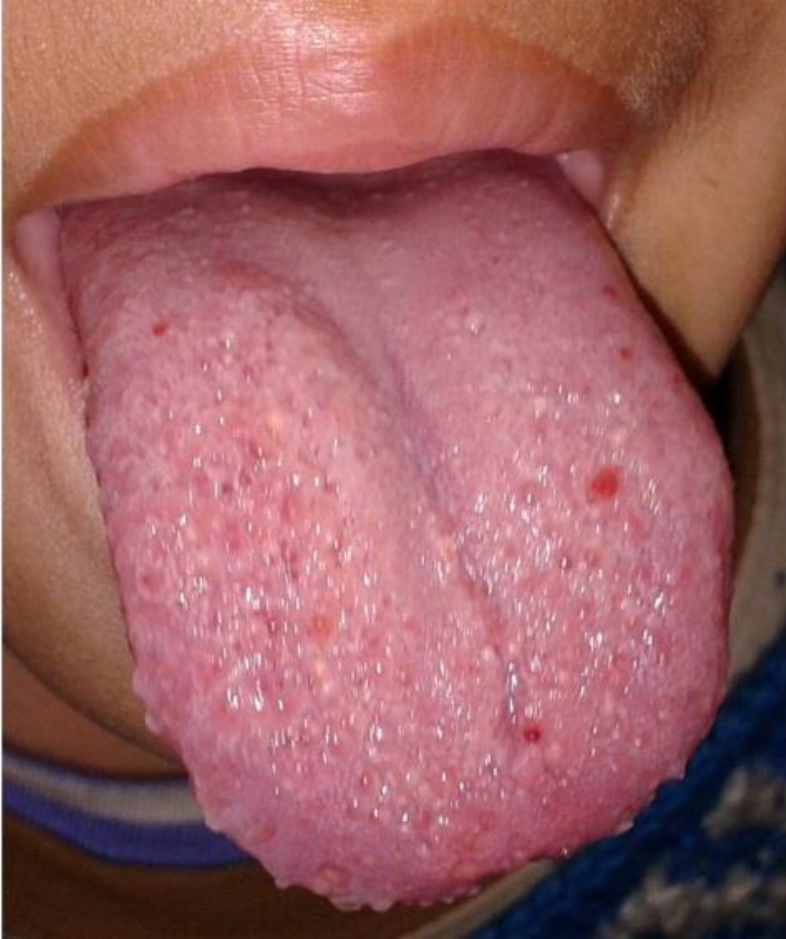

Lymphangioma

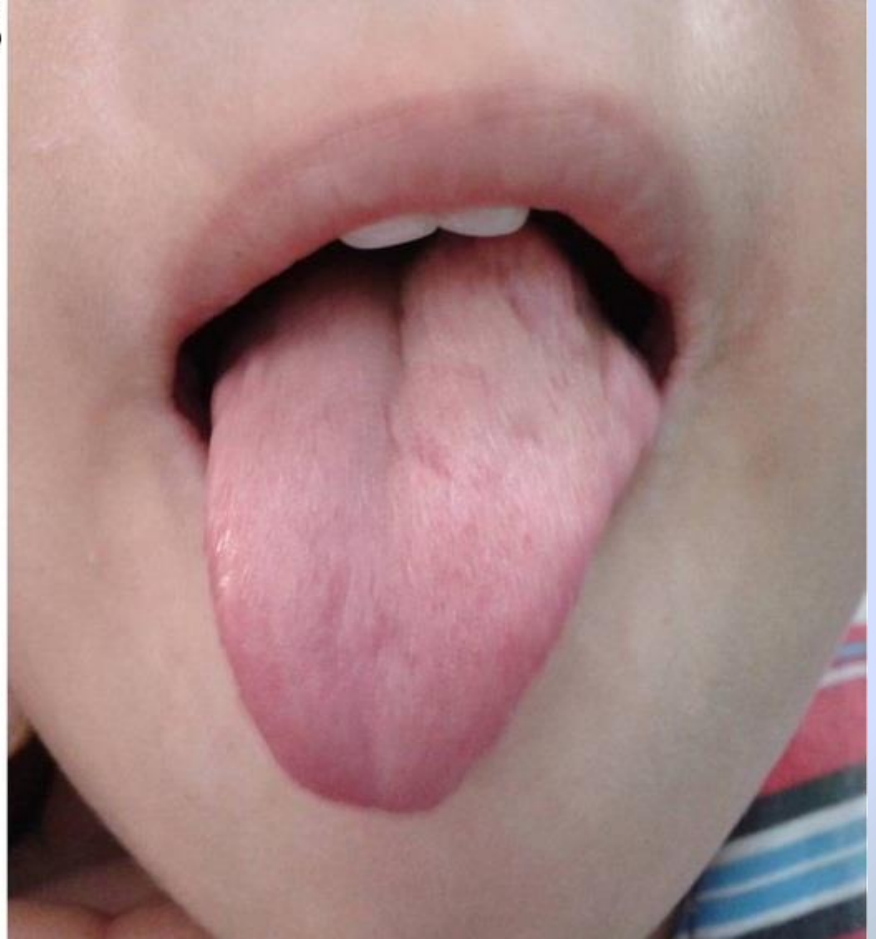
- در دخترها شایع تر
- سطح پشتی زبان



A

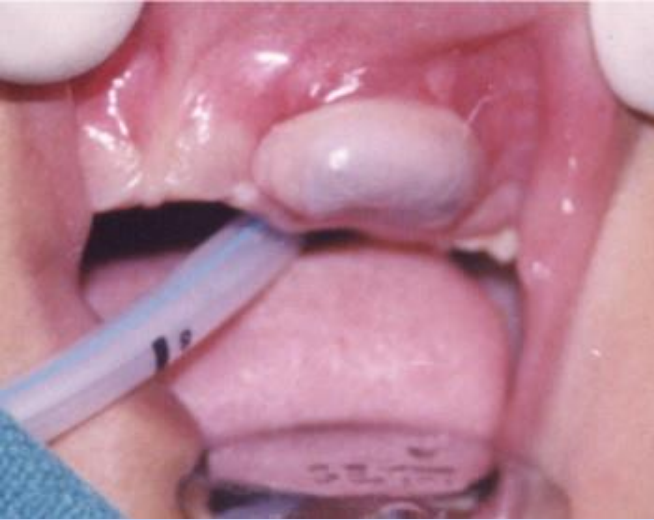

B



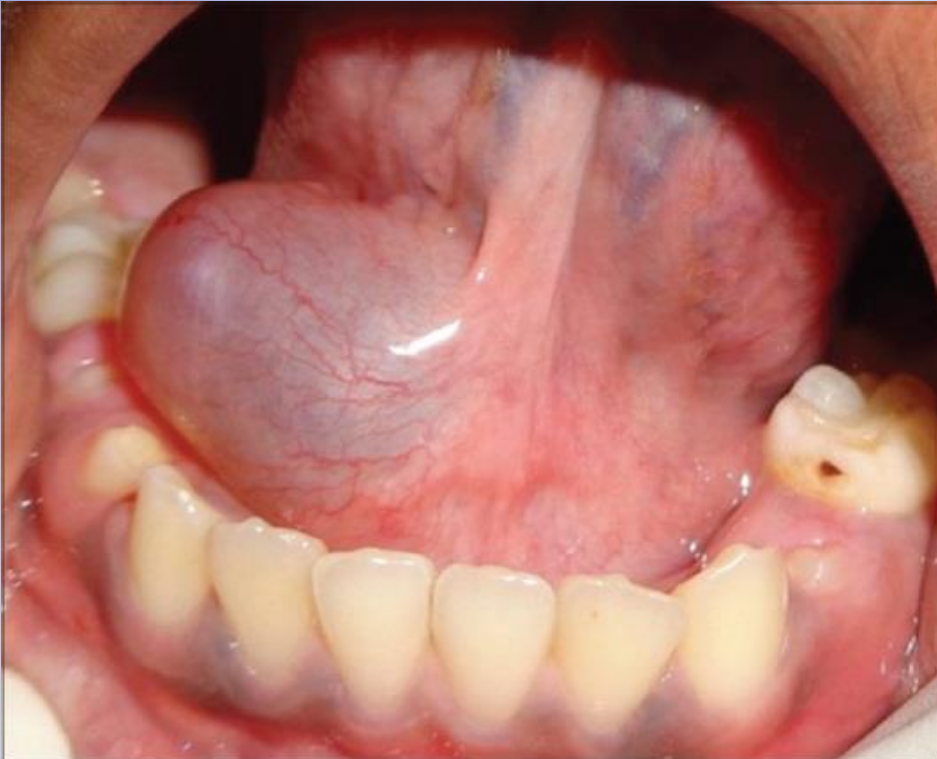
Melanotic neuroectodermal tumor of infancy

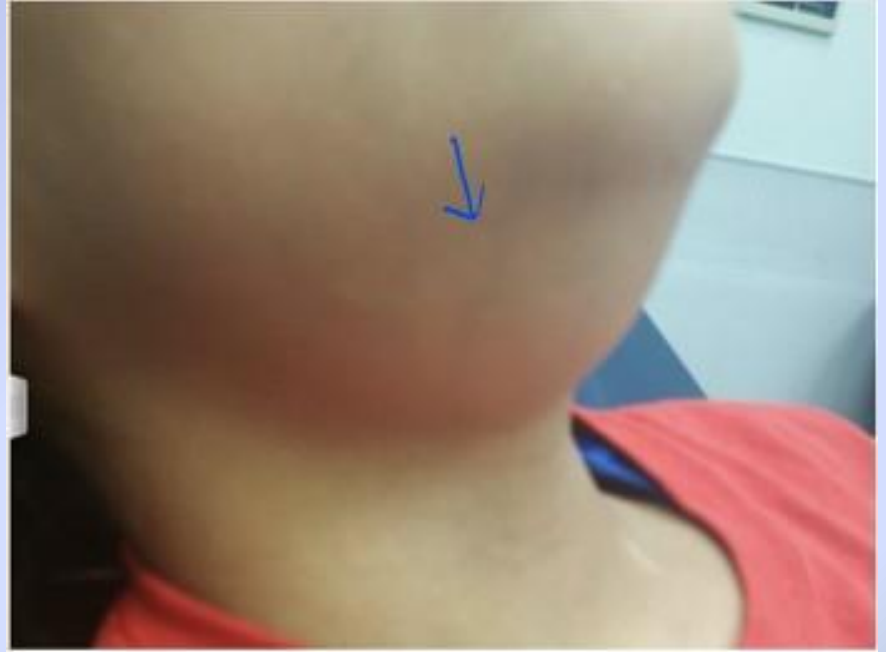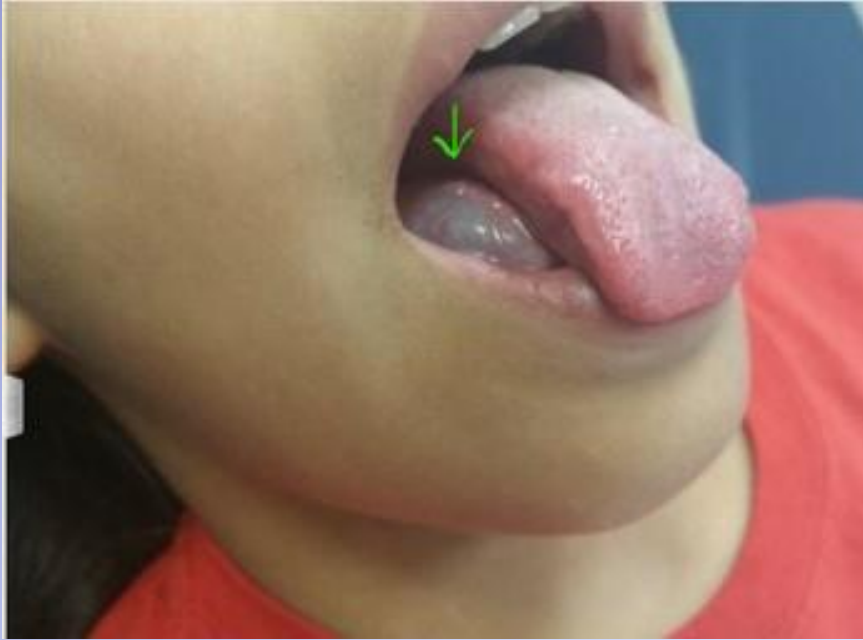- سطح صاف
- رنگ آبی سیاه
- ریج آلونول ماگزینا
- جراحی



Ranulla

- تخریب مجاری غده بزاقی یا انسداد و اتساع
- تورم نرم در کف دهان کنار فرنوم لینگوال
- جراحی در چه زمانی؟





با تشکر...

