

بِسْمِ اللَّهِ الرَّحْمَنِ الرَّحِيمِ

شاخصهای آناتومیکی و اشکالات تکنیکی

در

پانورامیک

دکتر سینا حقانی فر

استاد رادیولوژی دهان، فک و صورت

دانشکده دندانپزشکی بابل

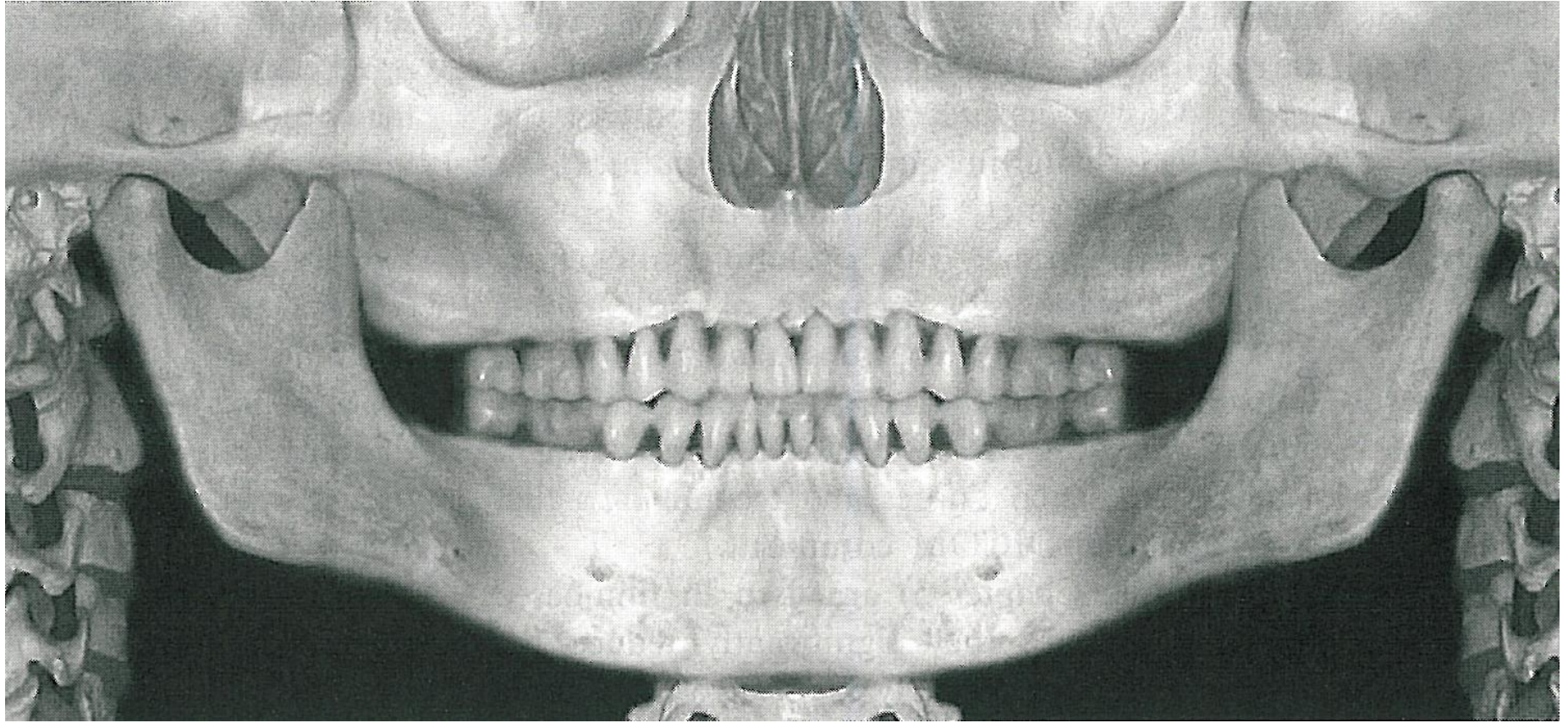
تصویری تو موگر افیک

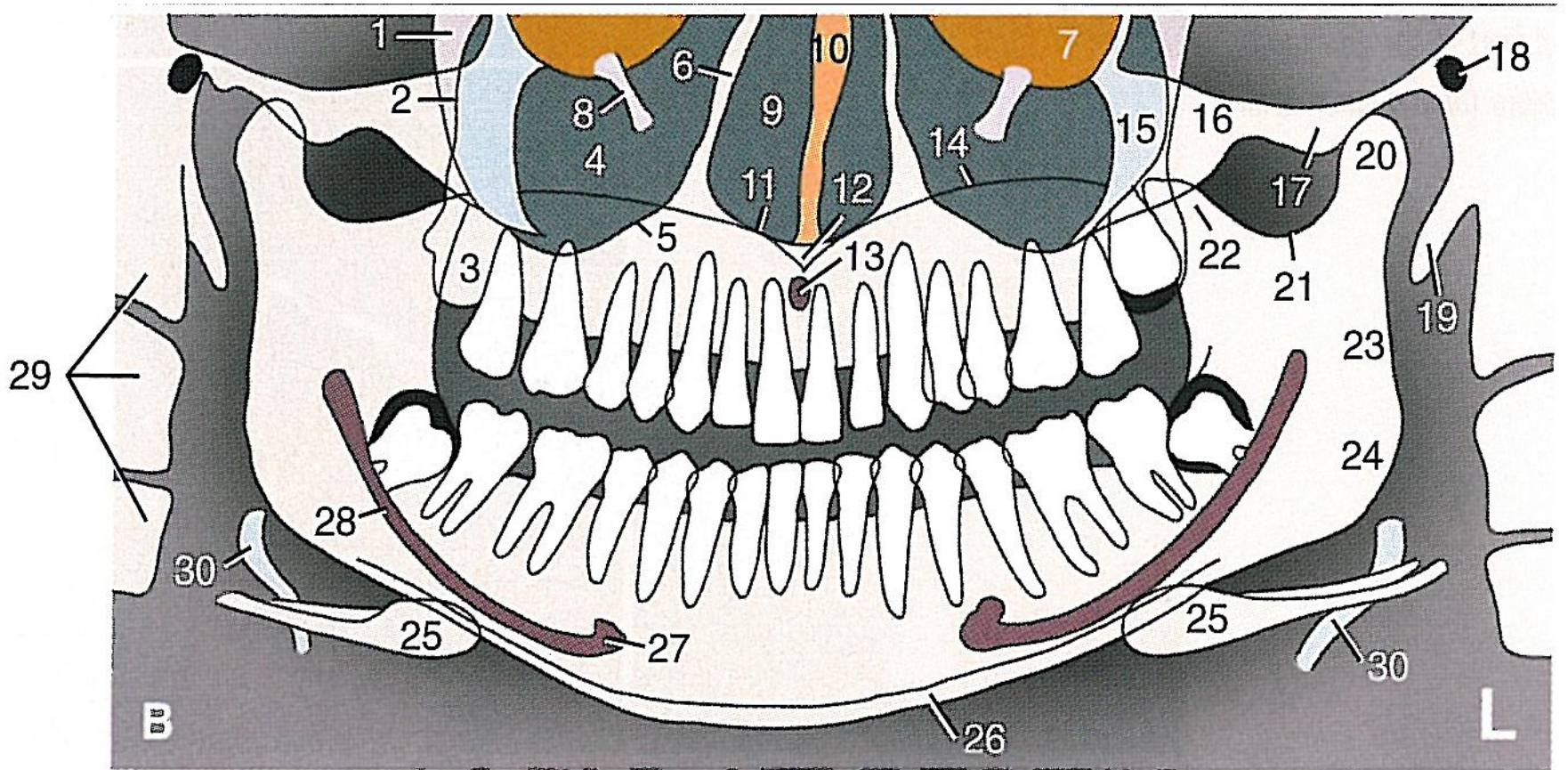
از

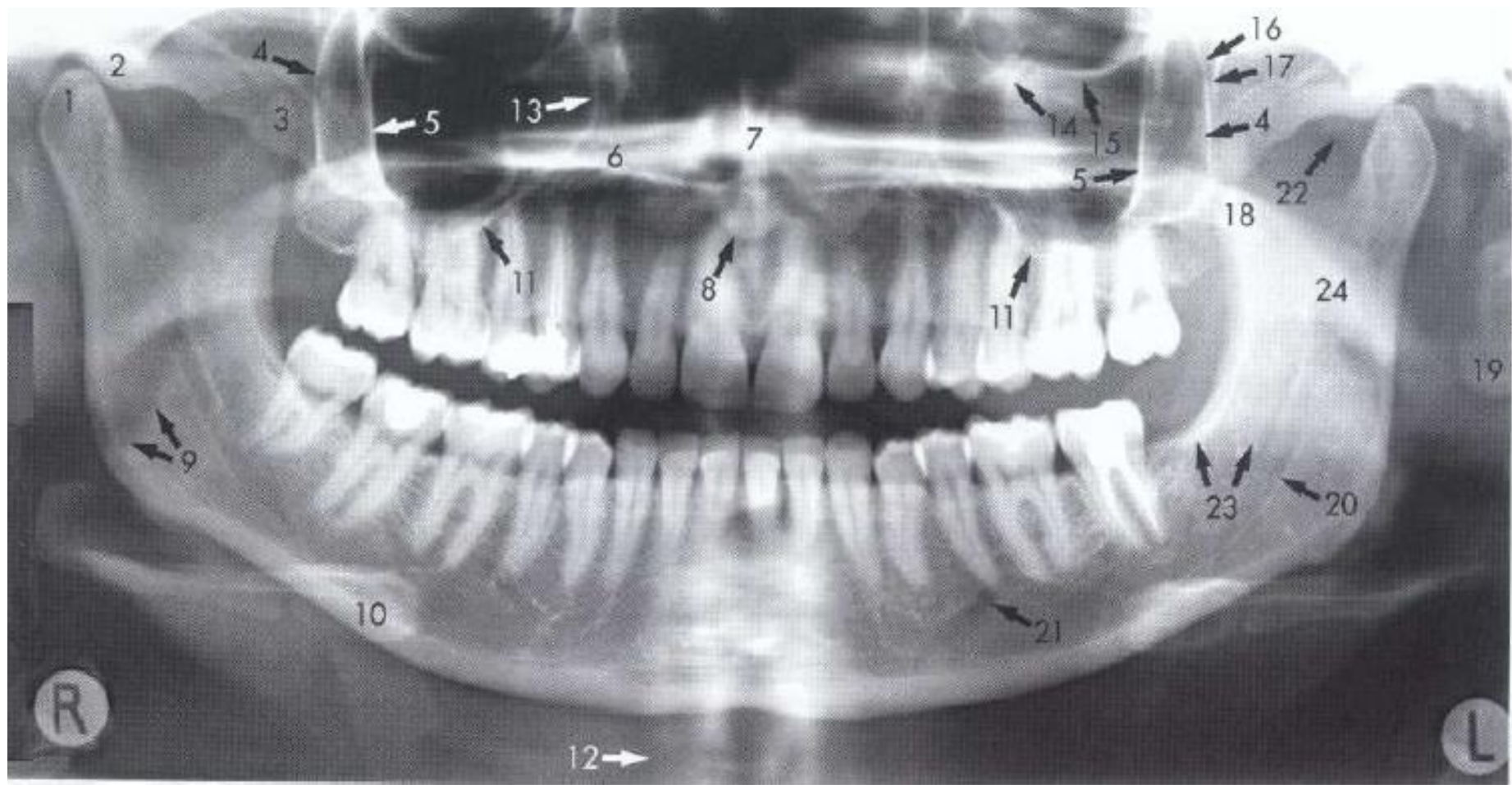
ساختمانهای صورتی

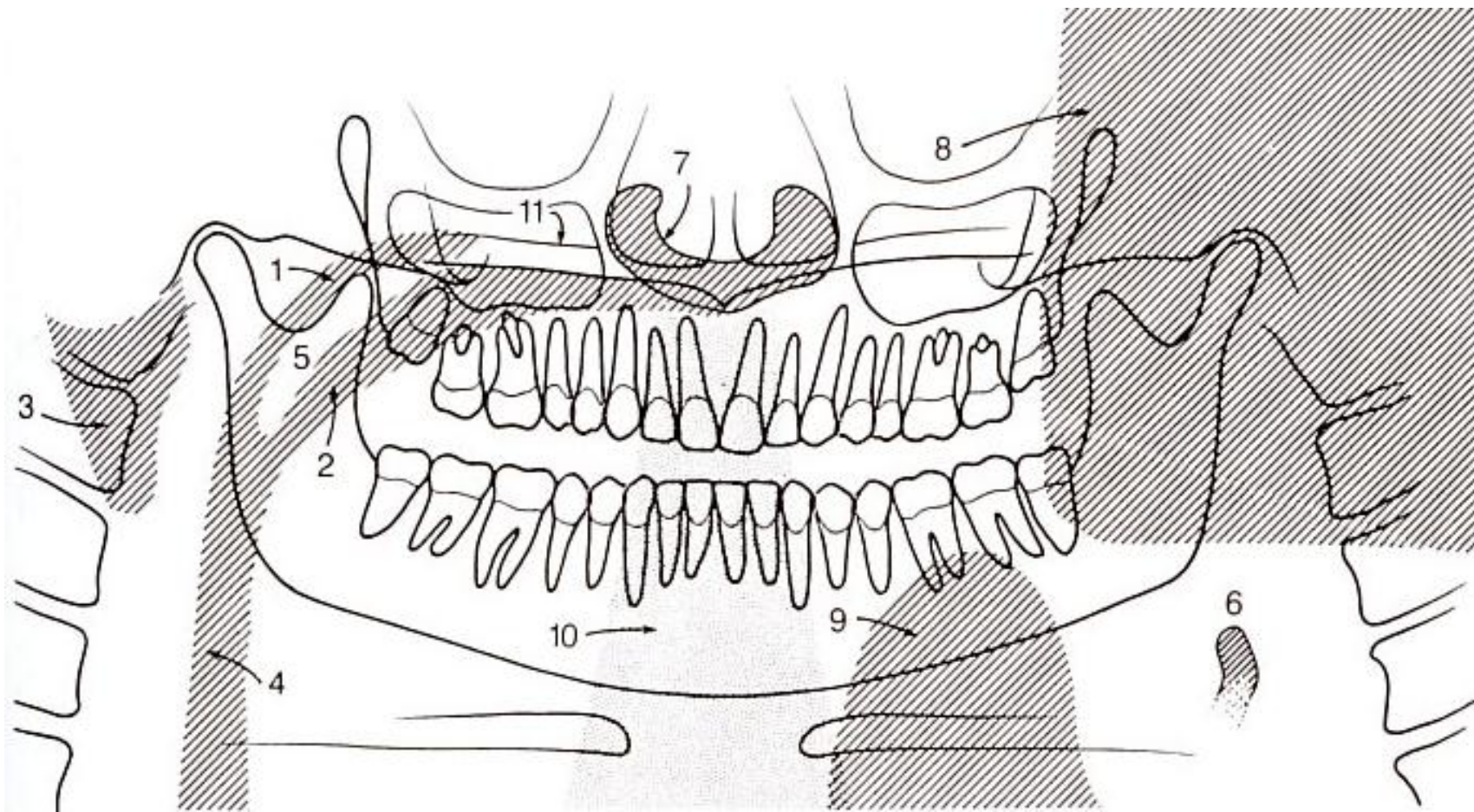
- پوشش وسیع استخوانهای صورتی و دندانها
- دوز پائین اشعه
- سهولت استفاده
- امکان استفاده در بیماران با دهان بسته
- زمان مورد نیاز کوتاه

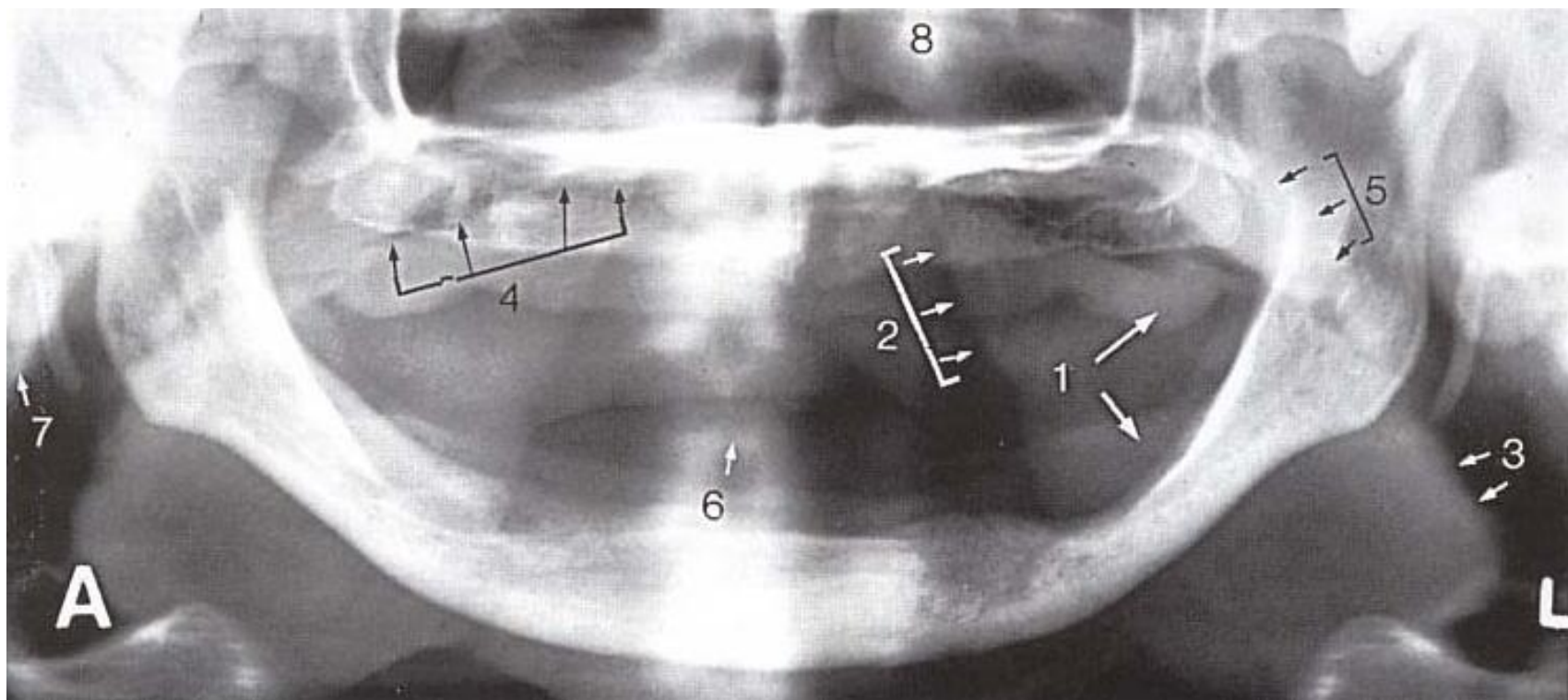
- عدم نمایش جزئیات ظریف آناتومیک
- بزرگنمایی نابرابر
- وجود دیستورشن های هندسی

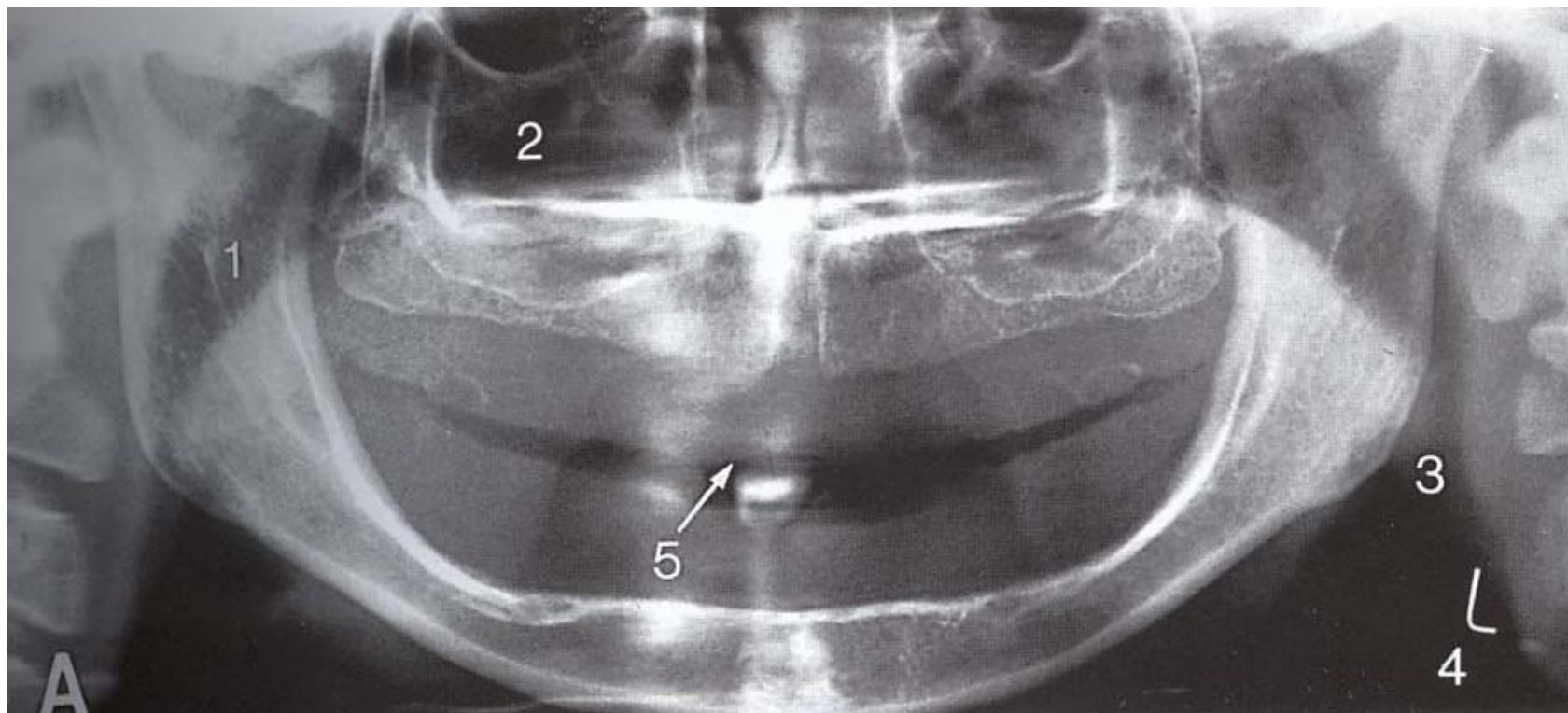


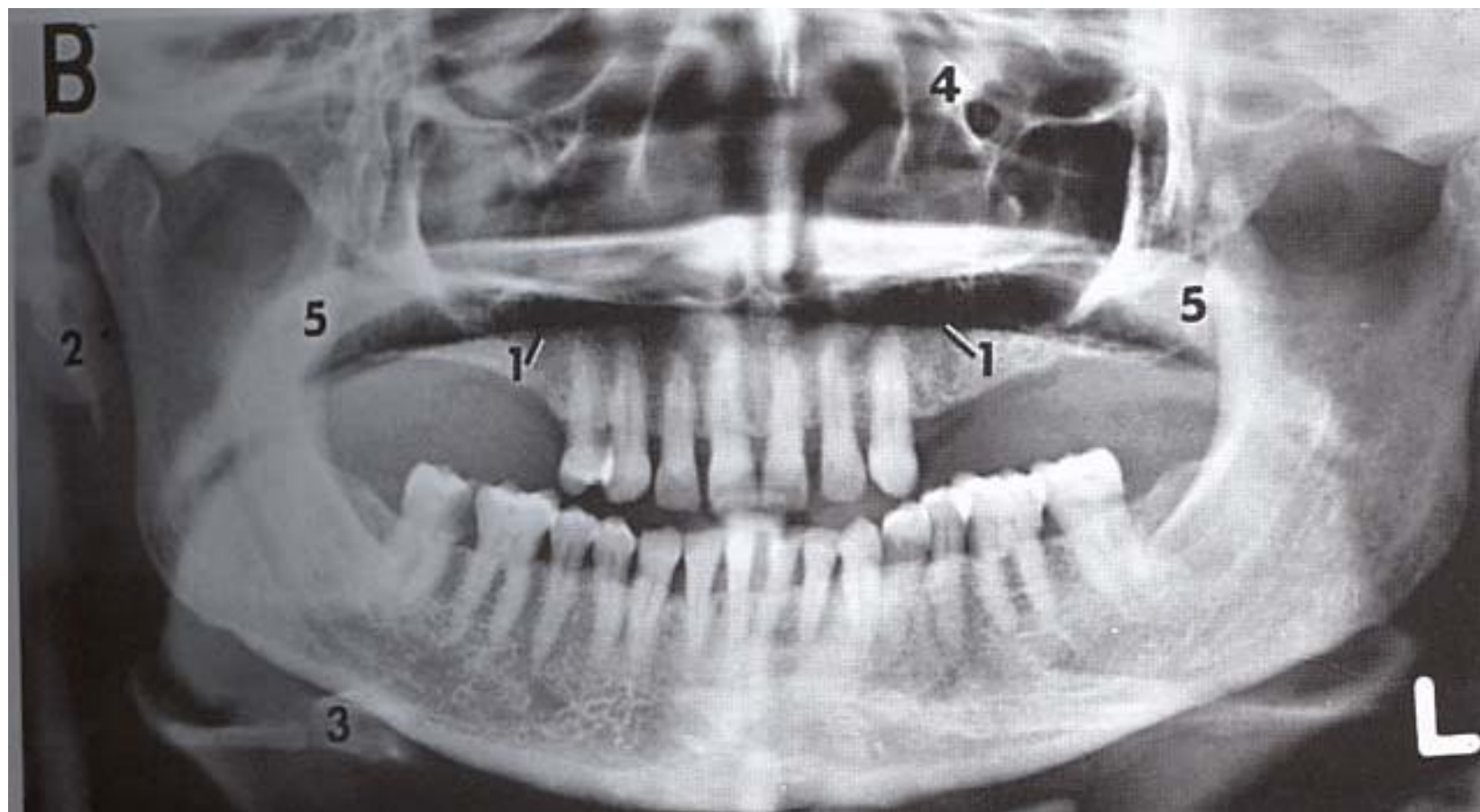


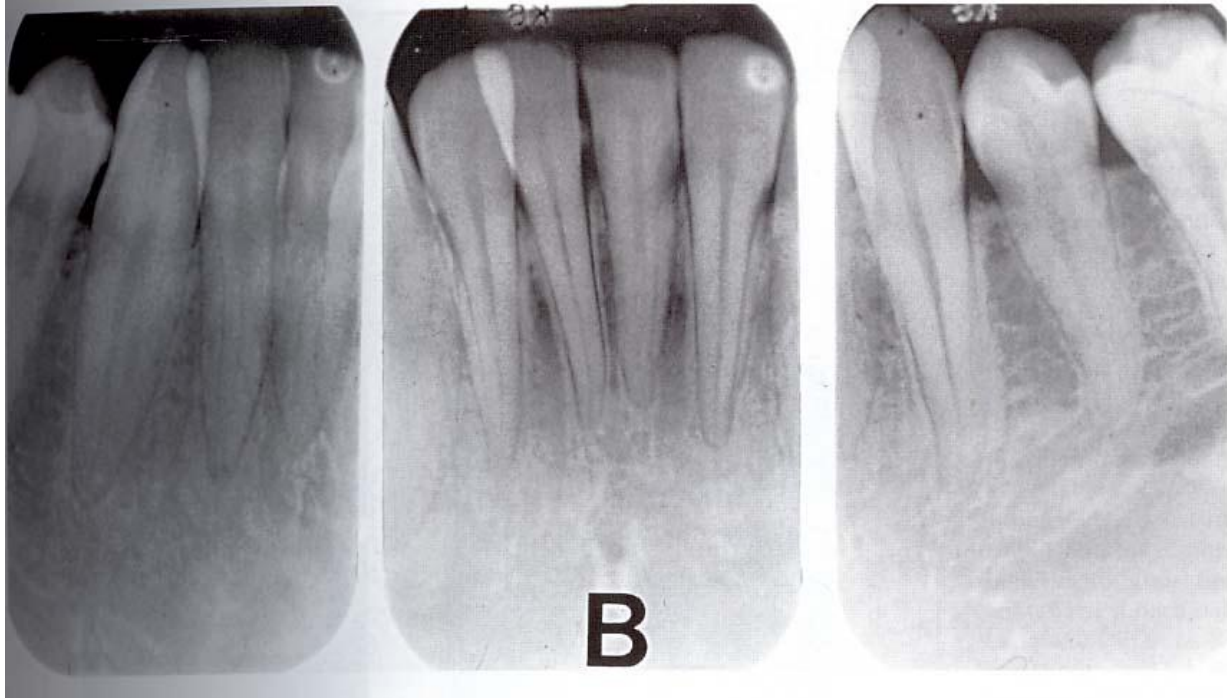
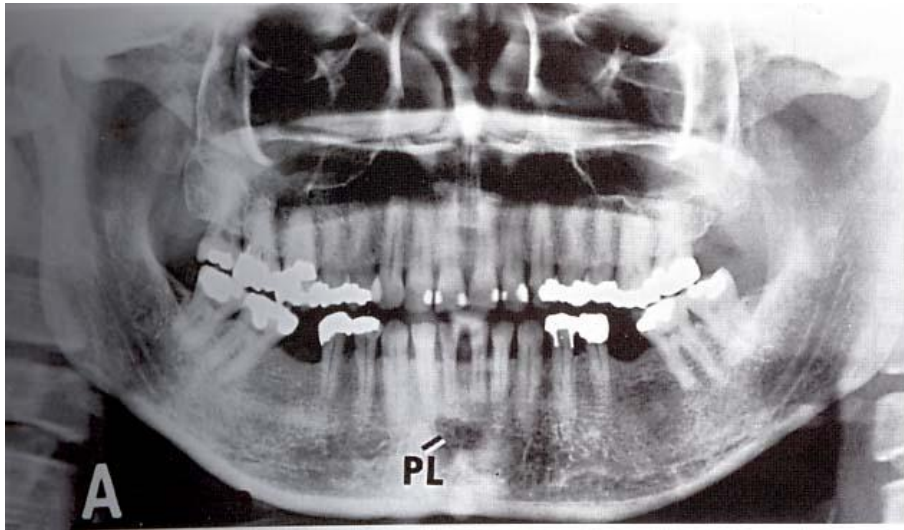


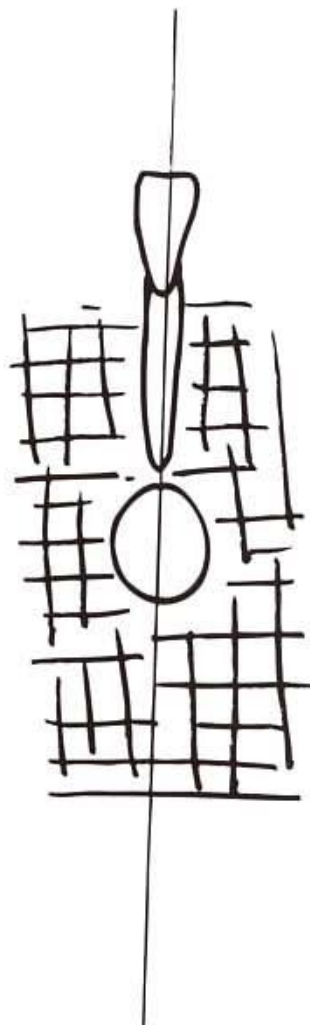



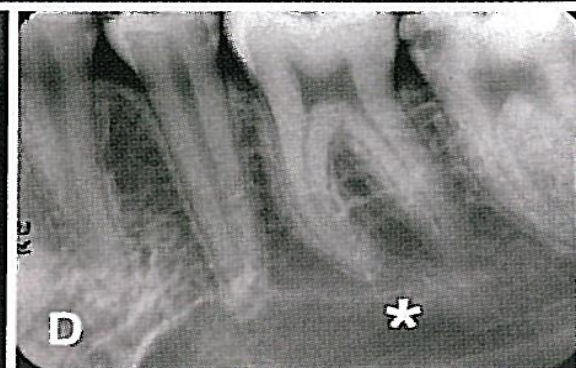
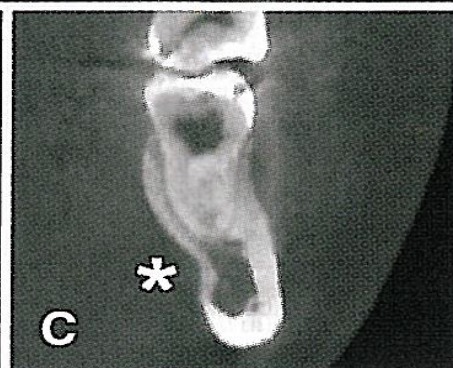
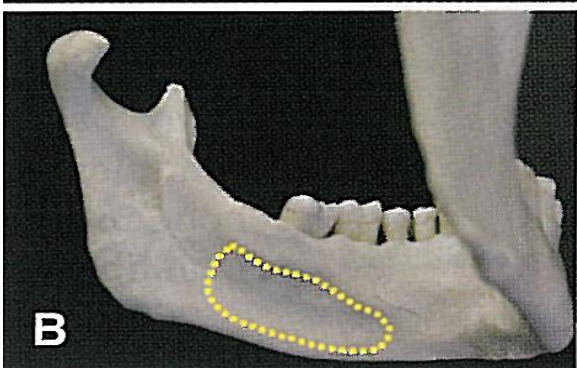
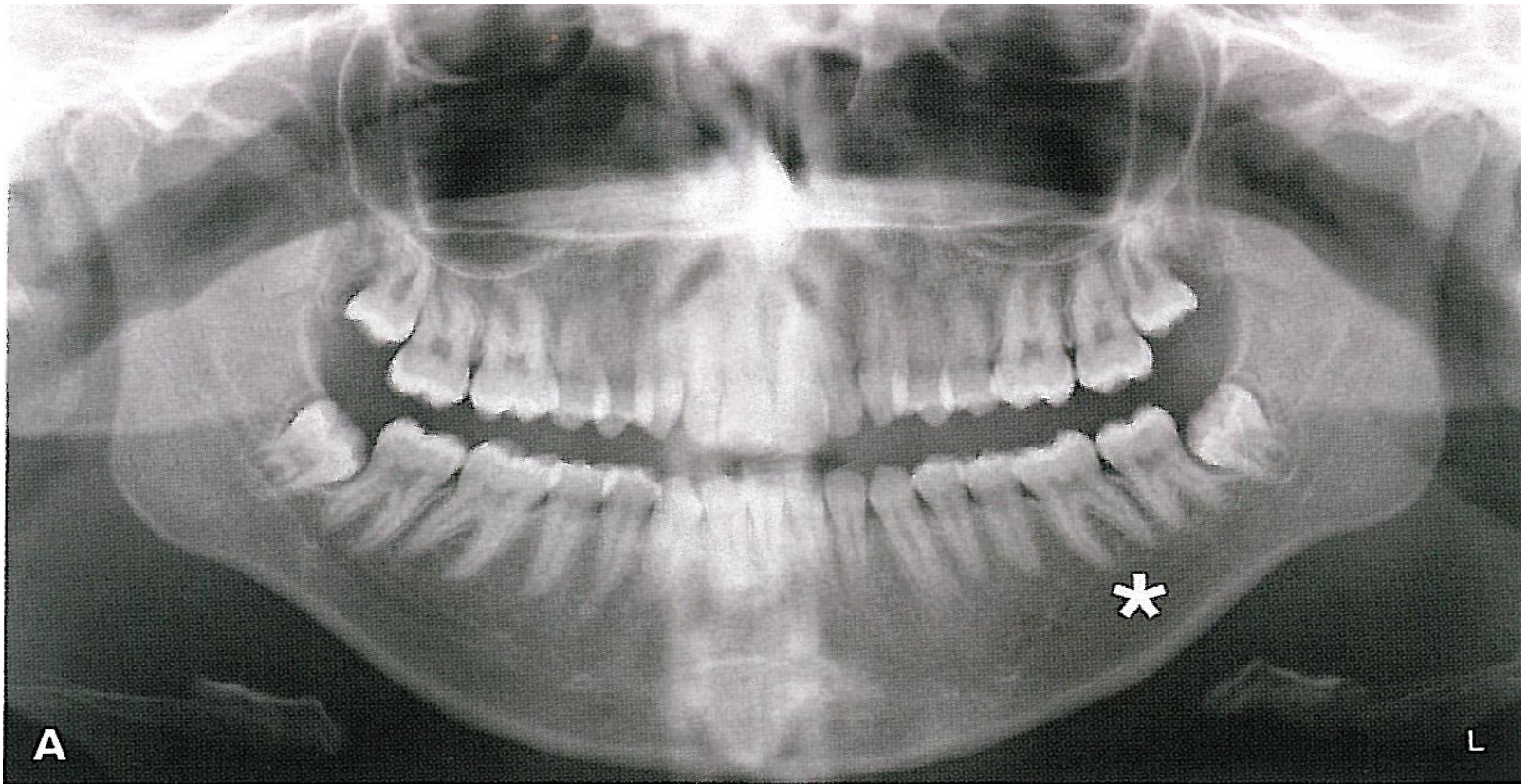


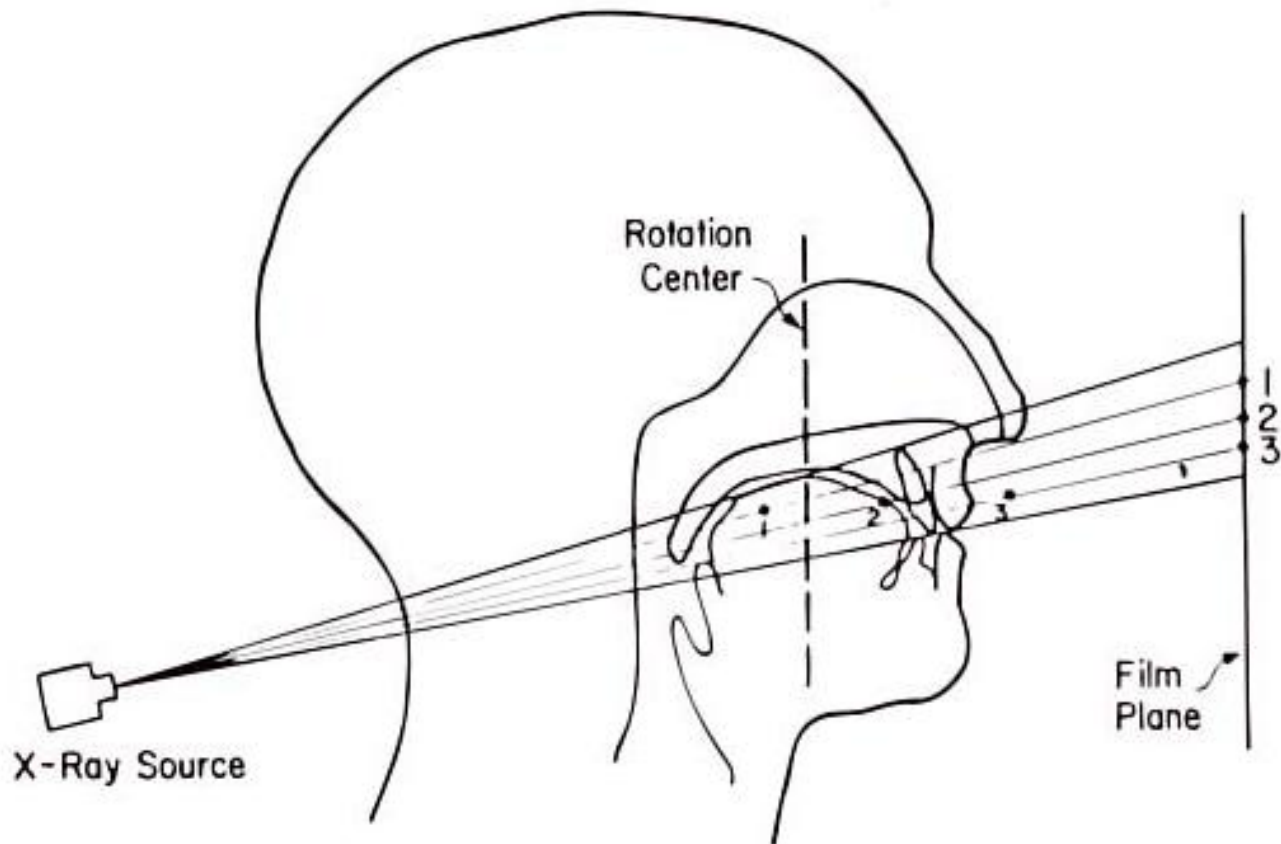










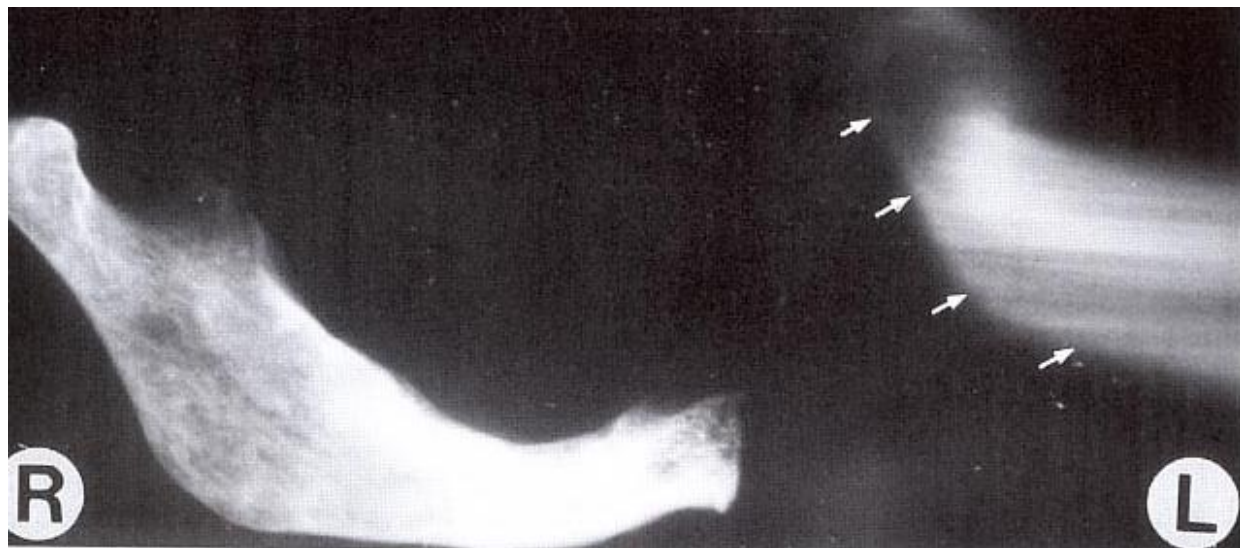
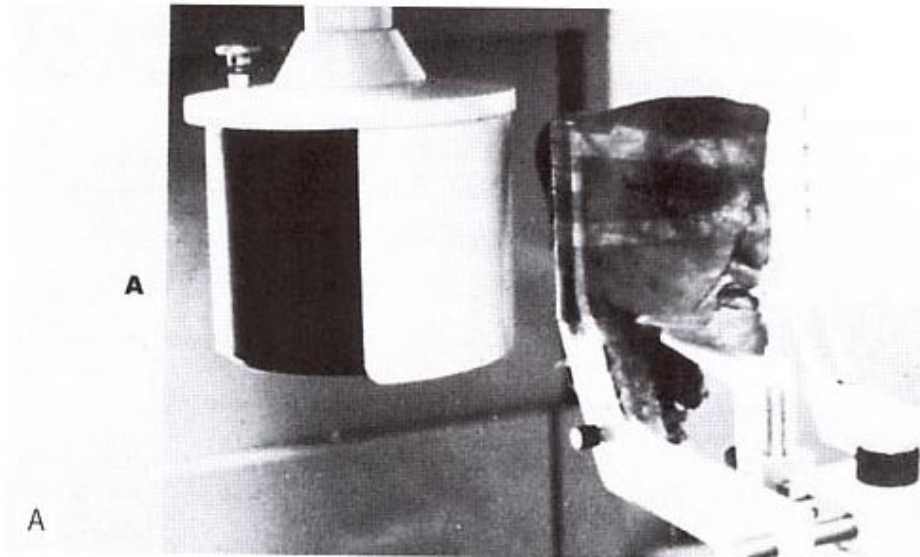

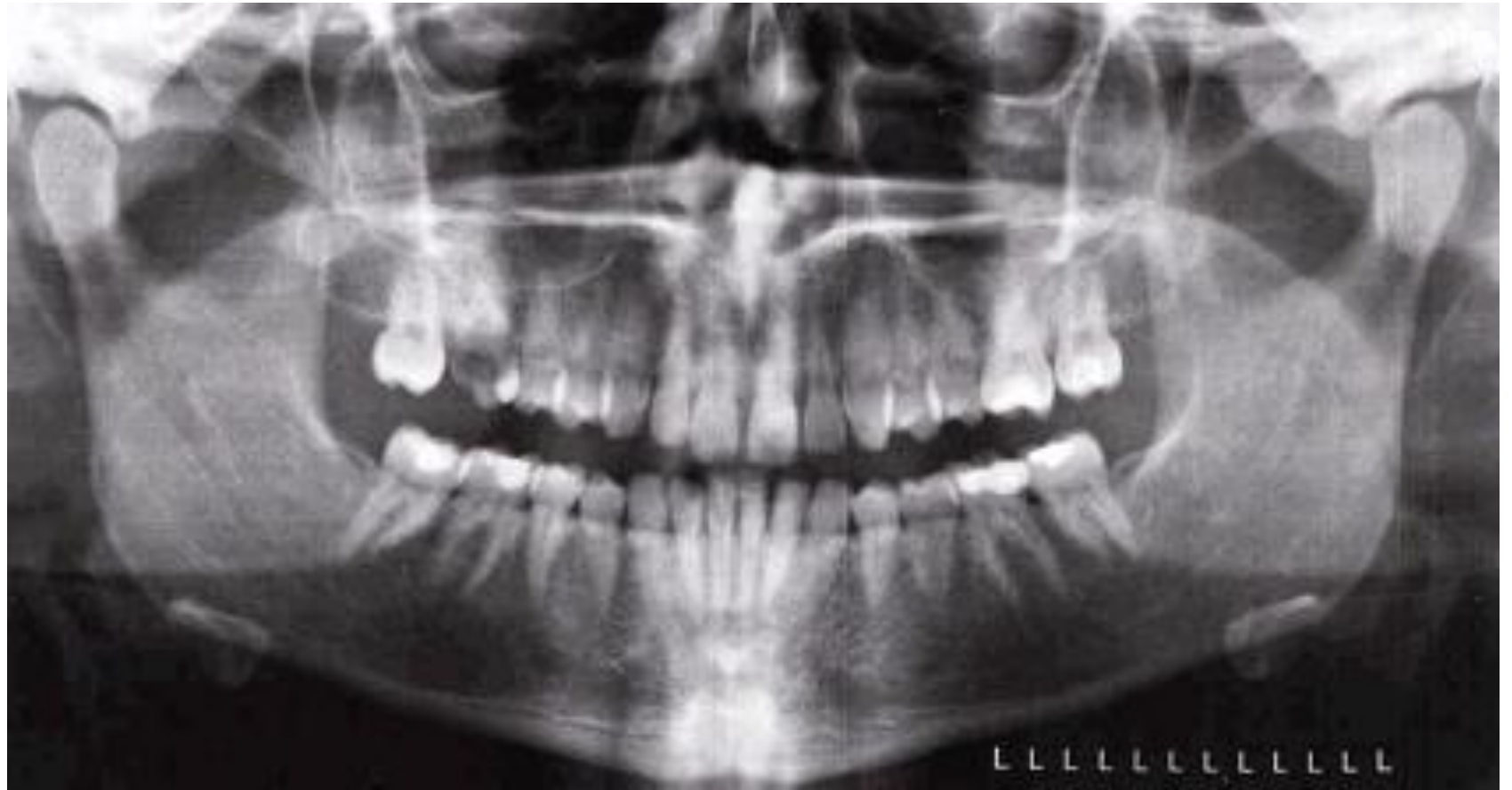


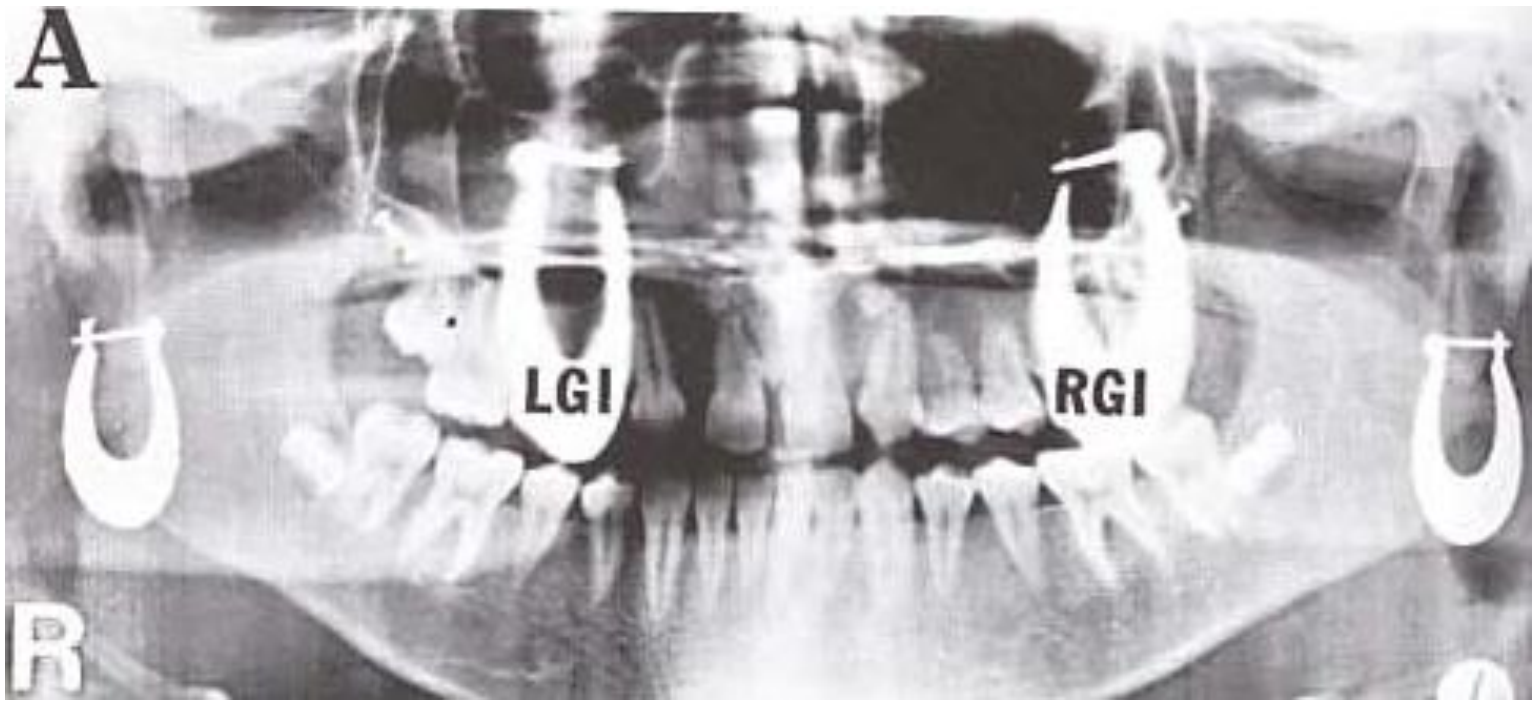


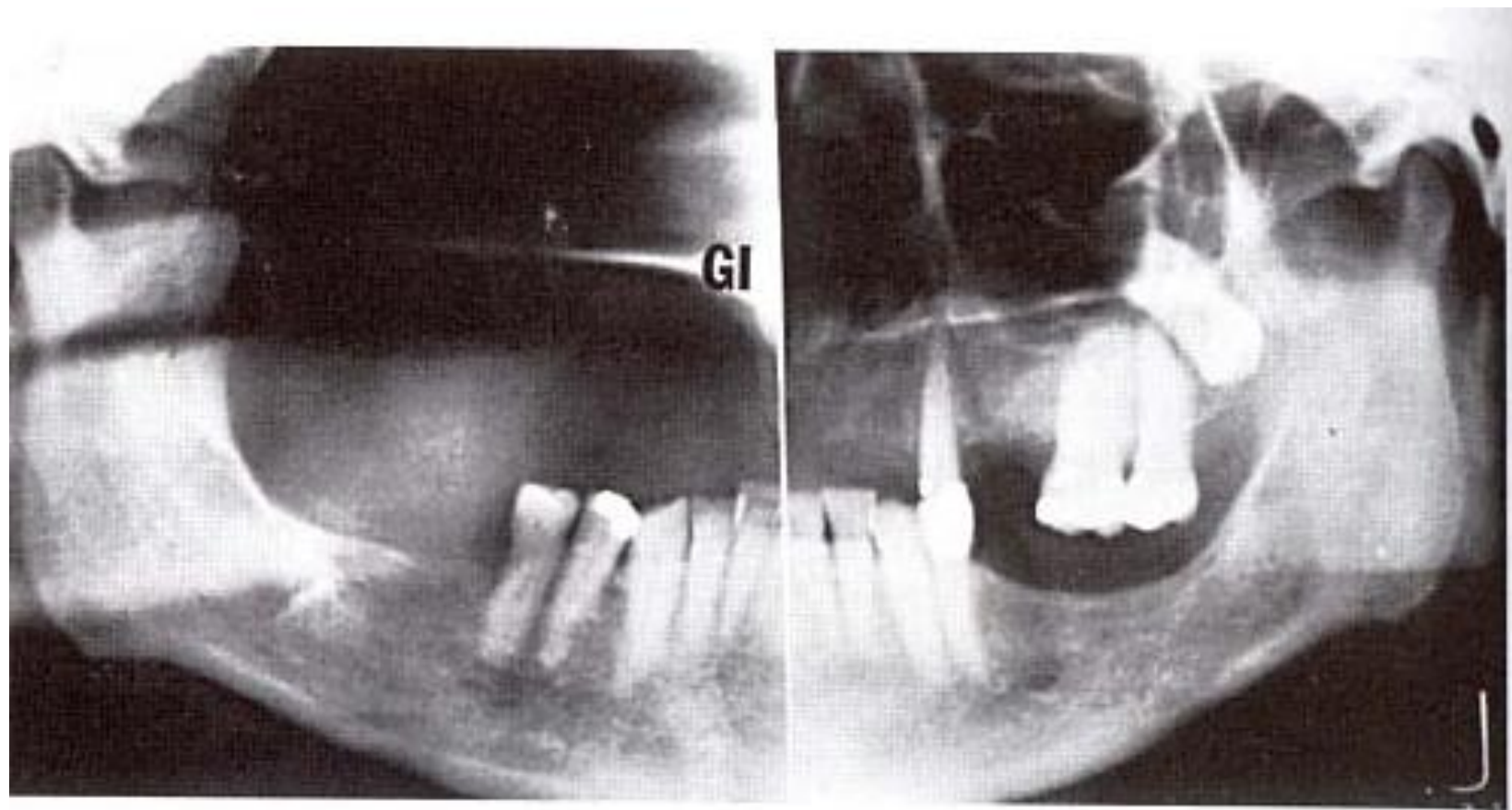
Ghost Images

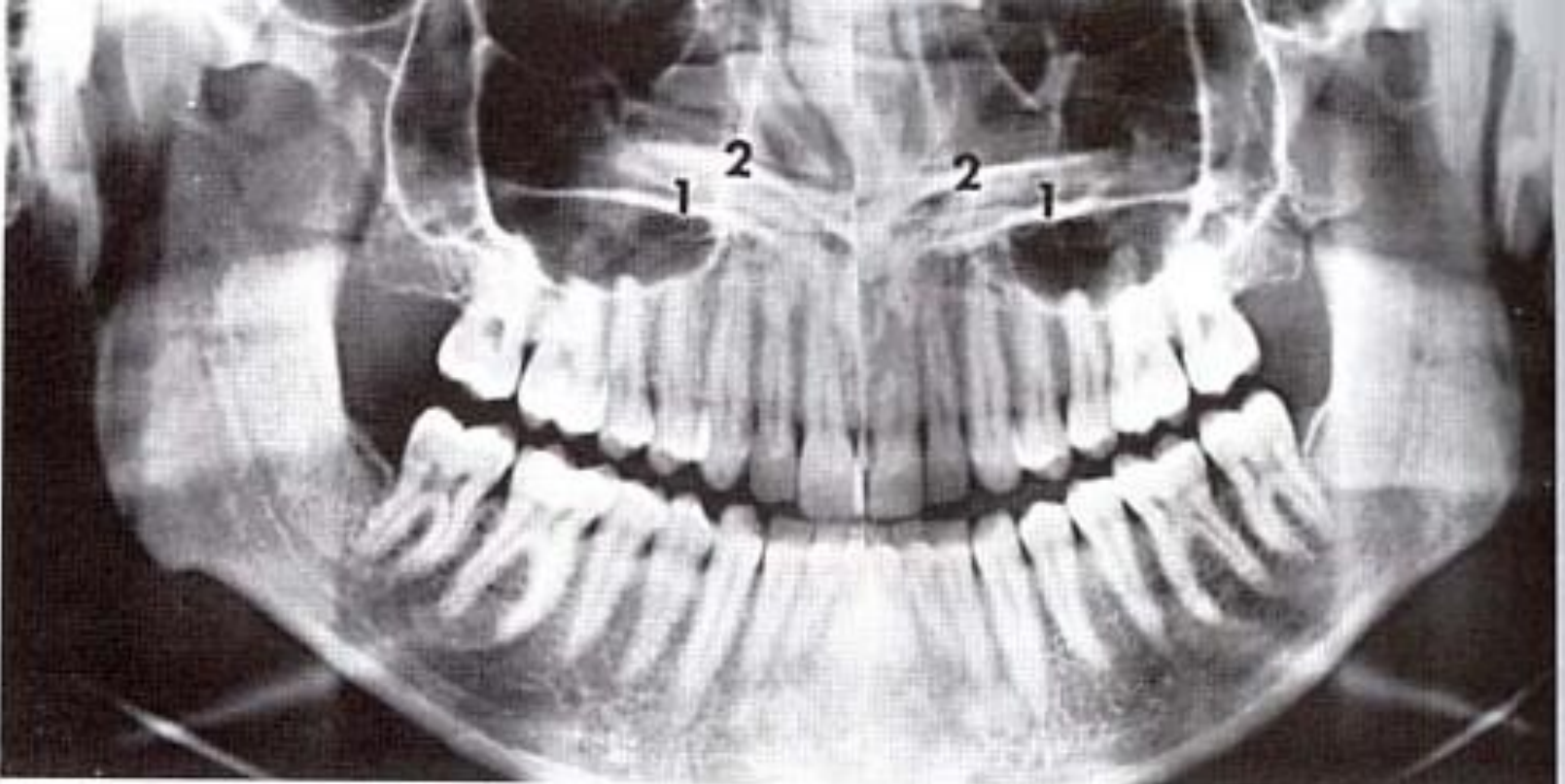
- مشابه تصویر واقعی
- تصویر شده بر روی سمت مقابل تصویر واقعی
- تصویر شده در موقعیت فوقانی تر از تصویر واقعی
- دارای محو شدگی بیشتر نسبت به تصویر واقعی
- محو شدگی بیشتر در بعد عمودی نسبت به بعد افقی
- افزایش ابعادی بیشتر در بعد عمودی نسبت به بعد افقی

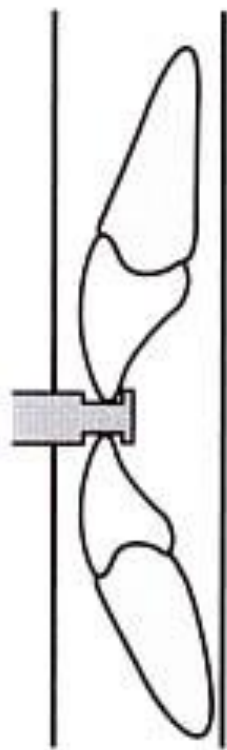




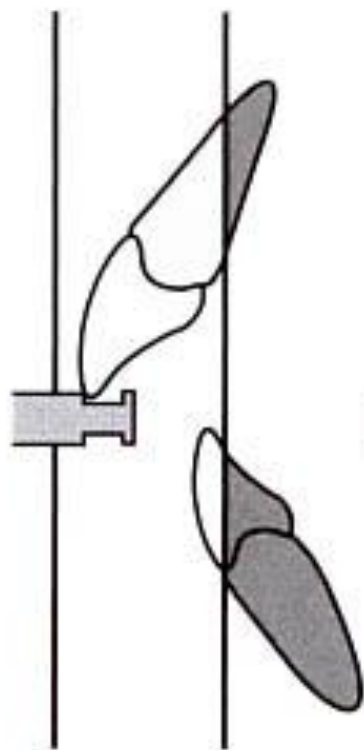




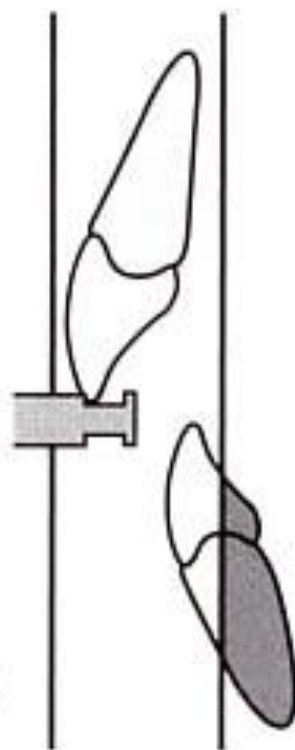




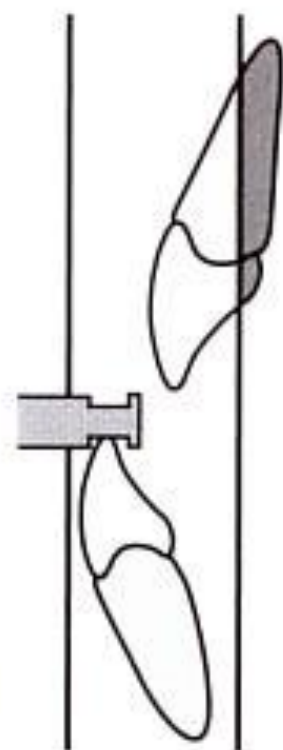A



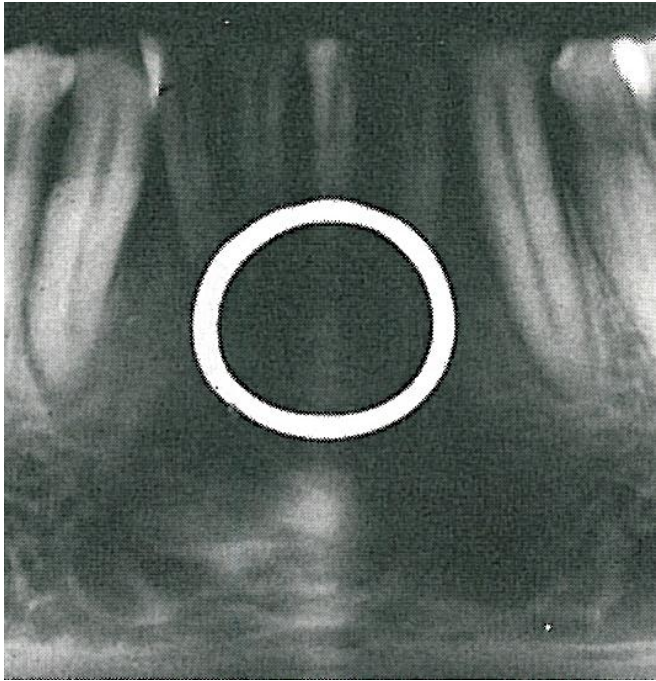
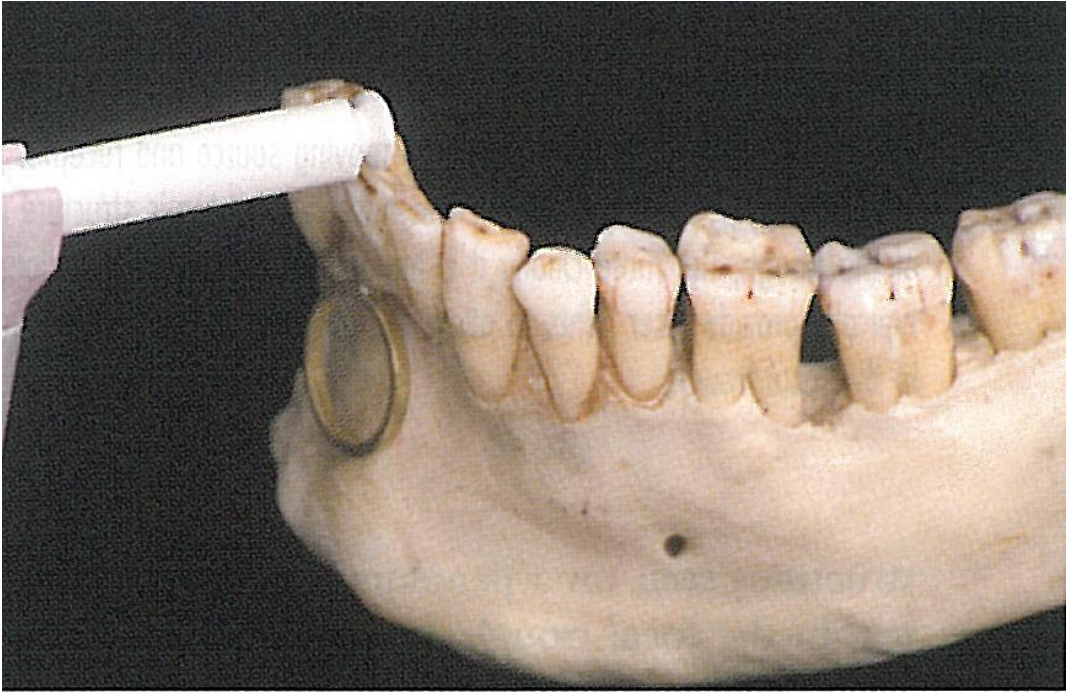B

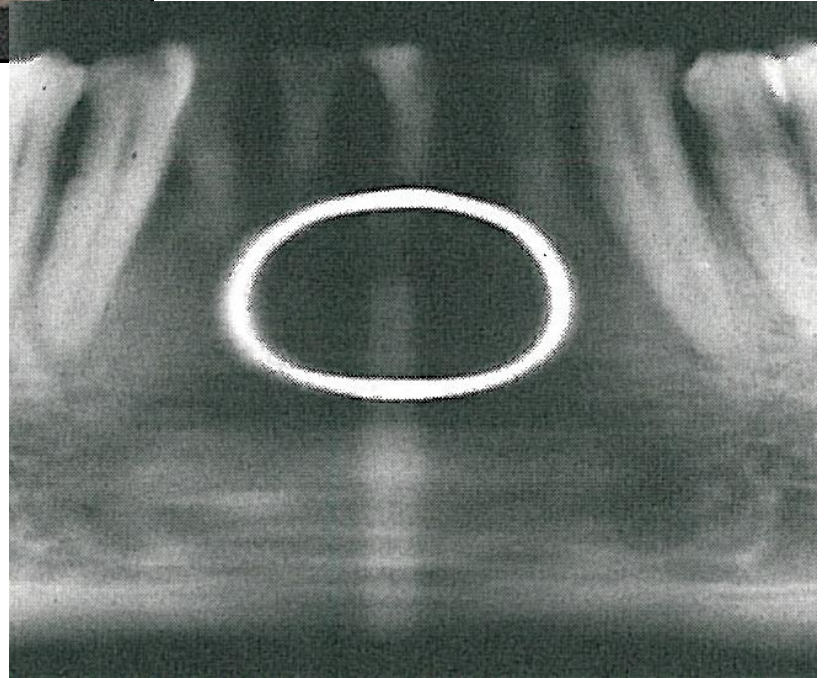
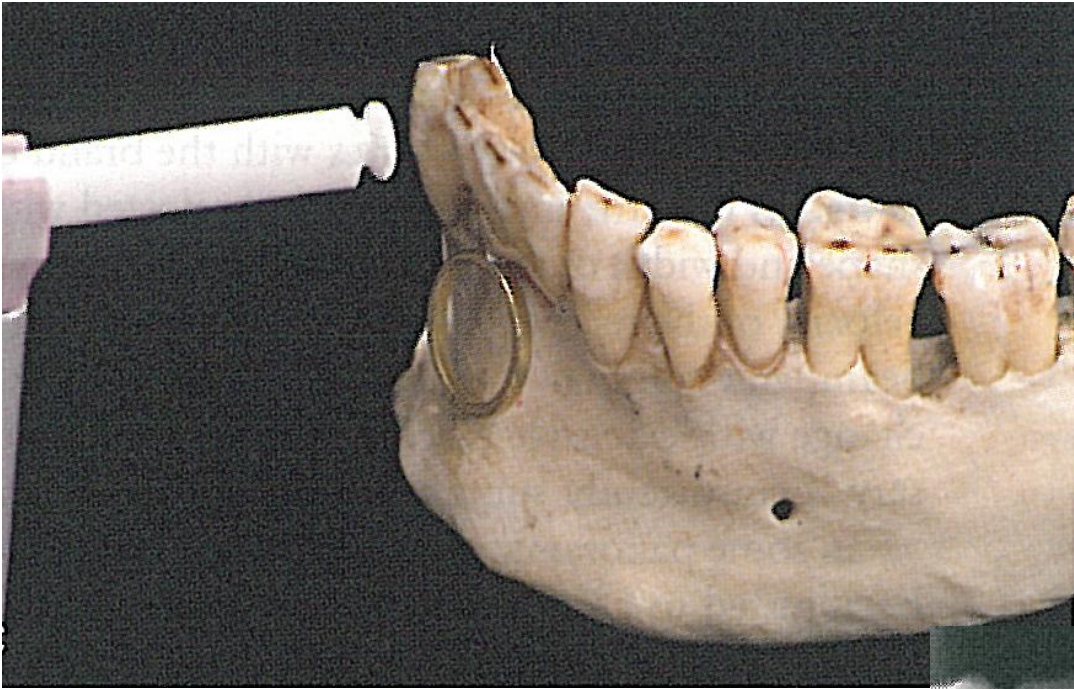


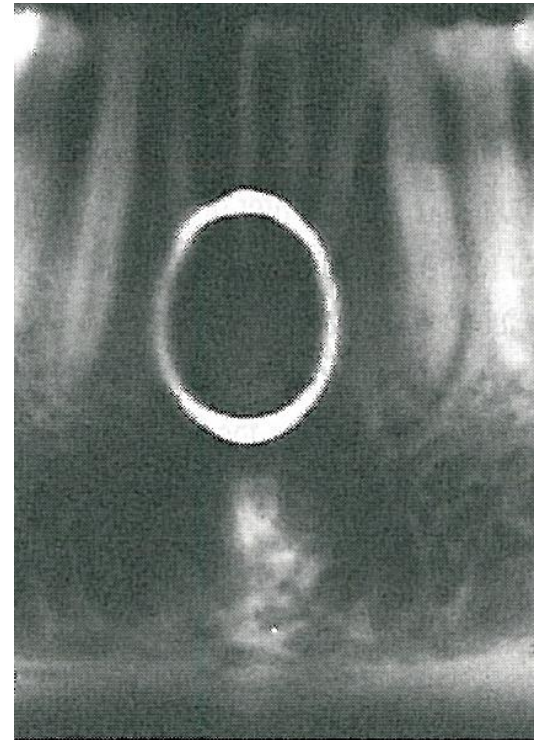
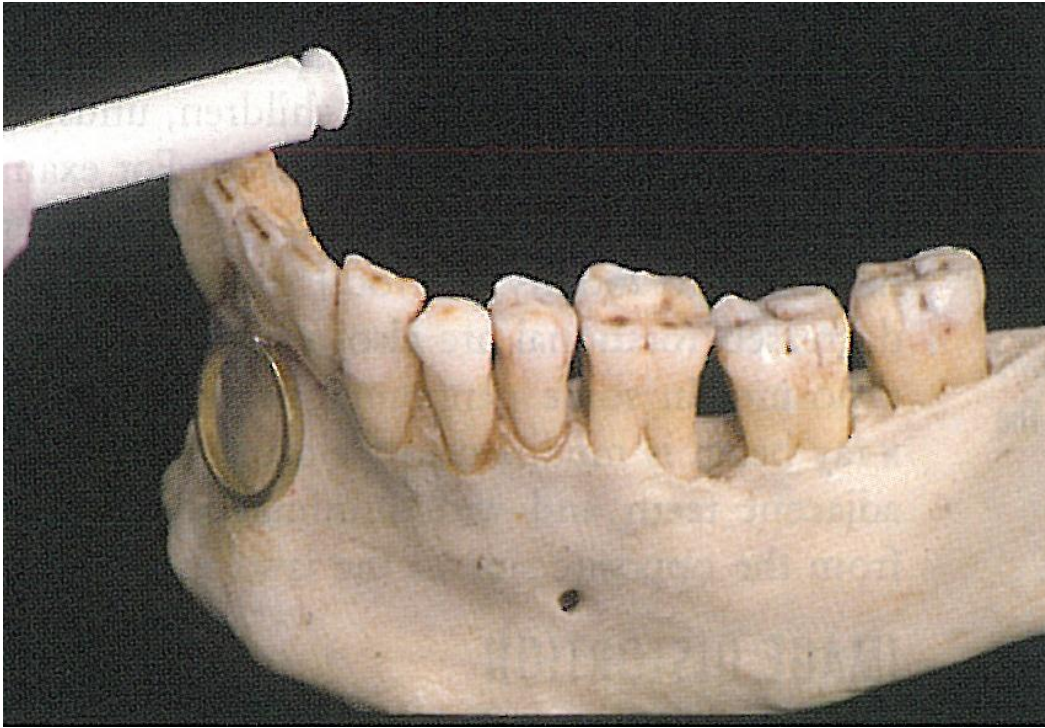
C

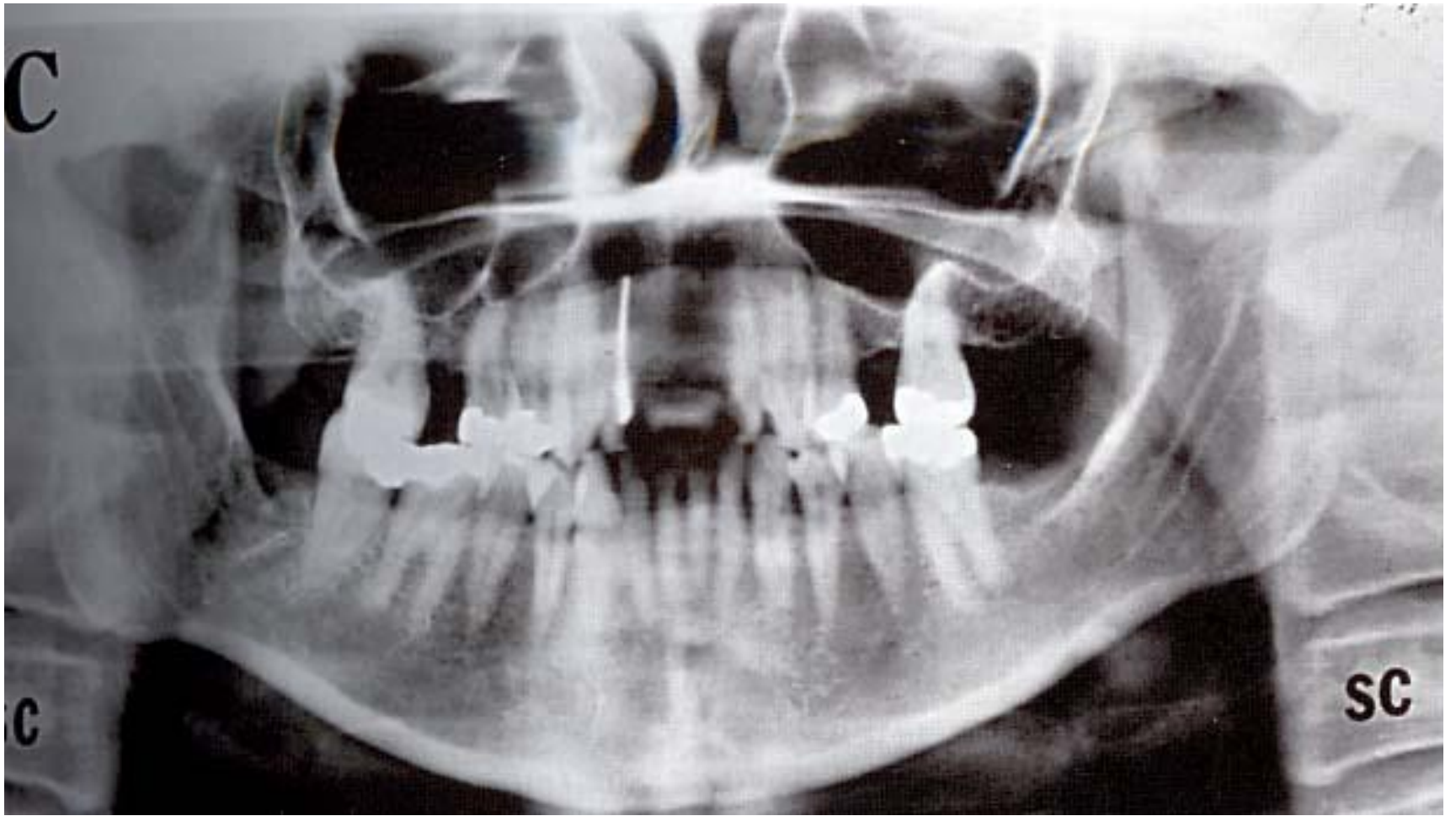


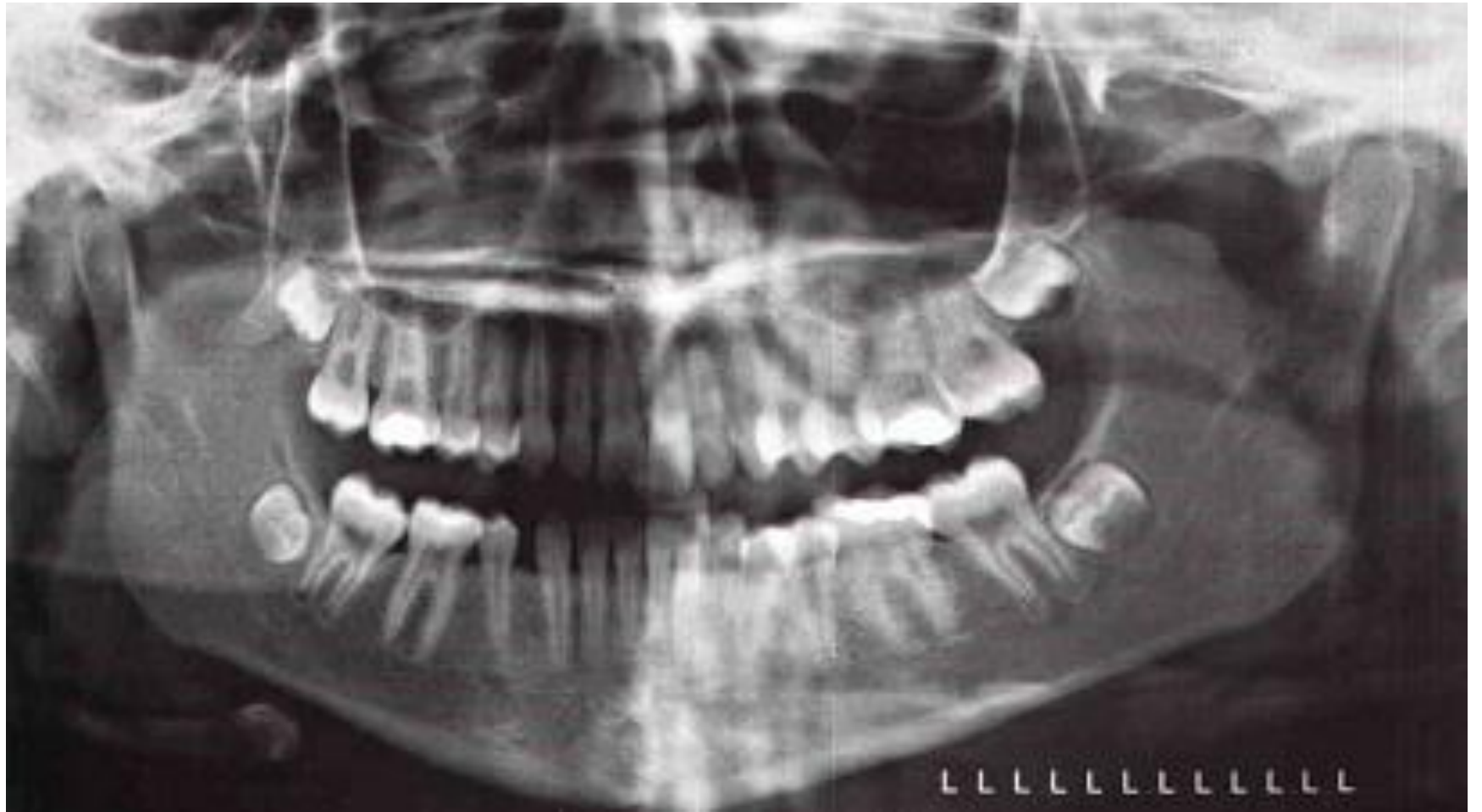D

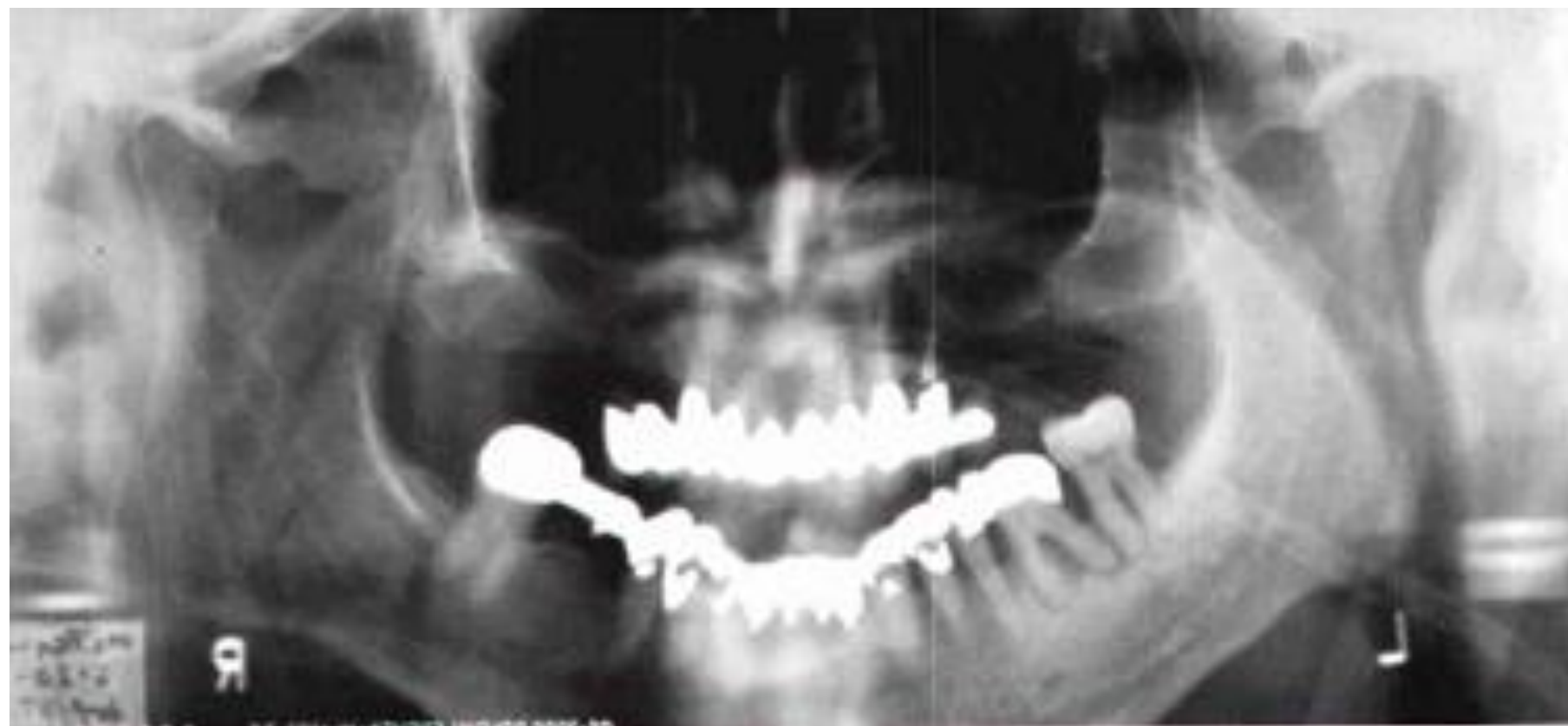


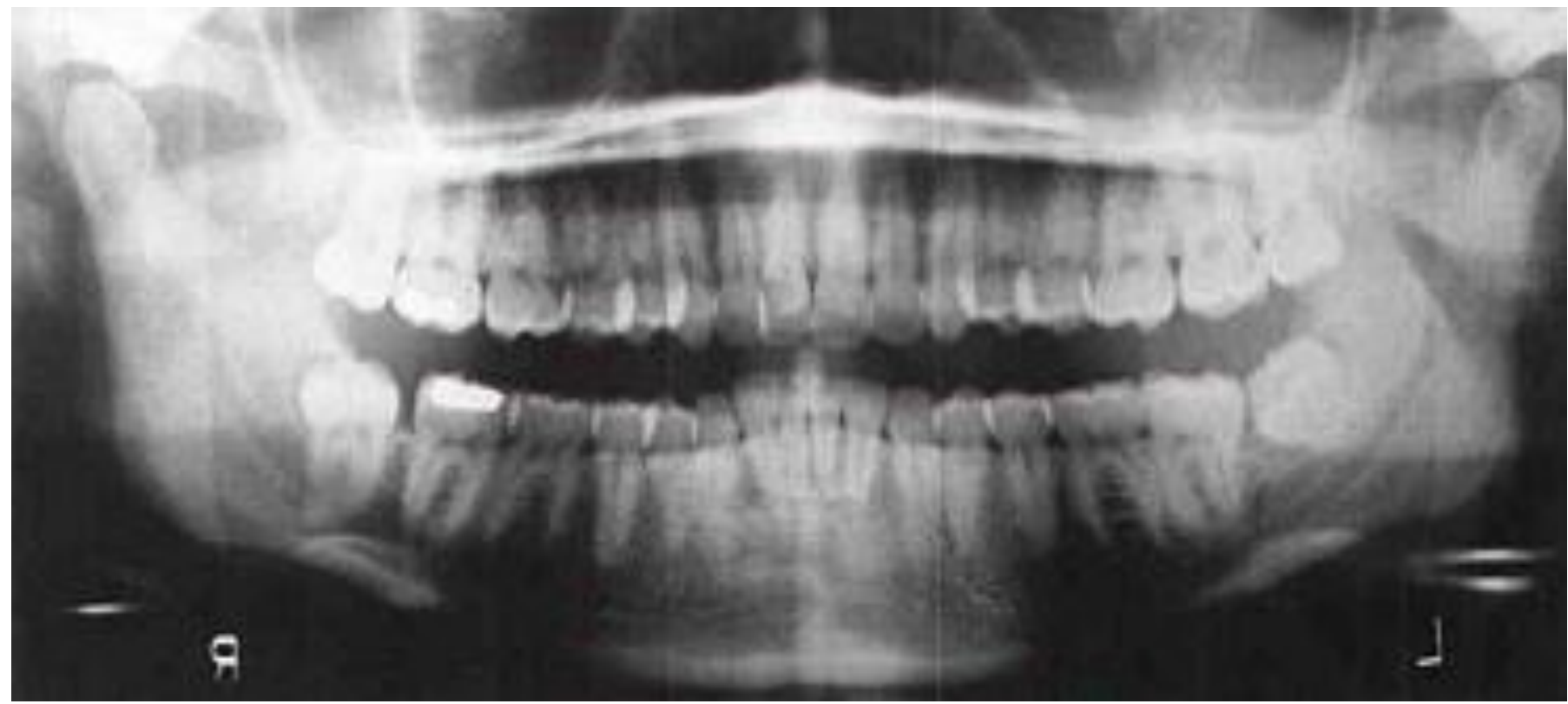
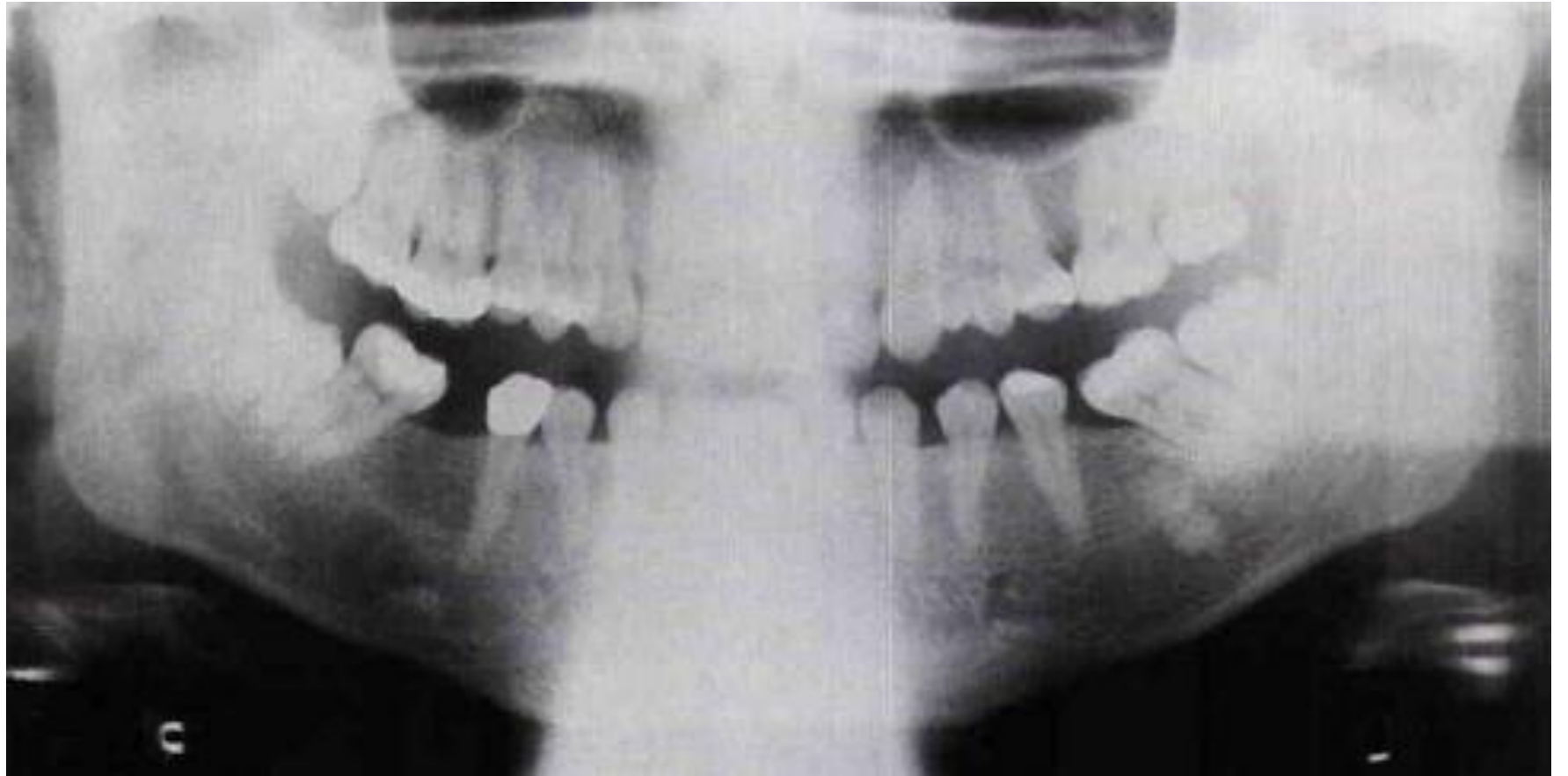


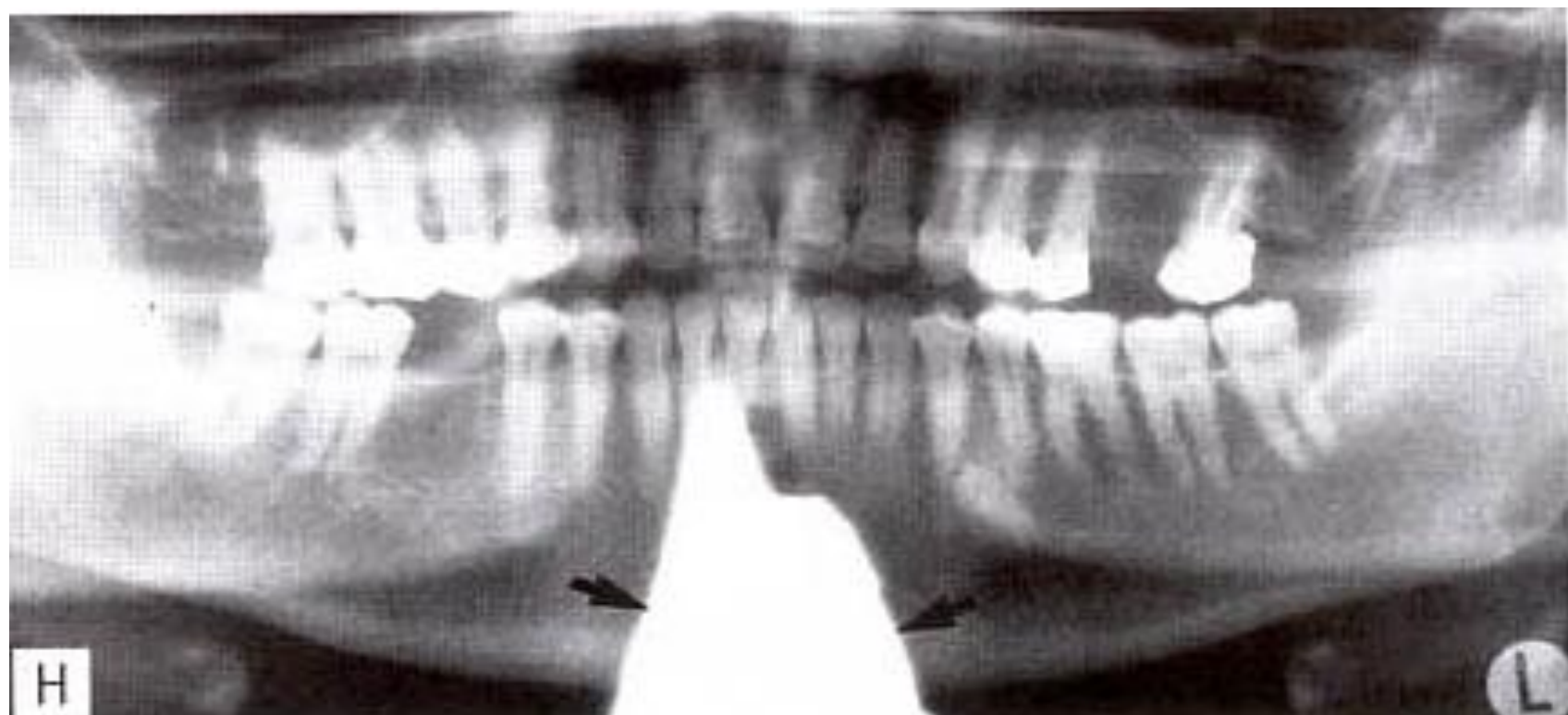


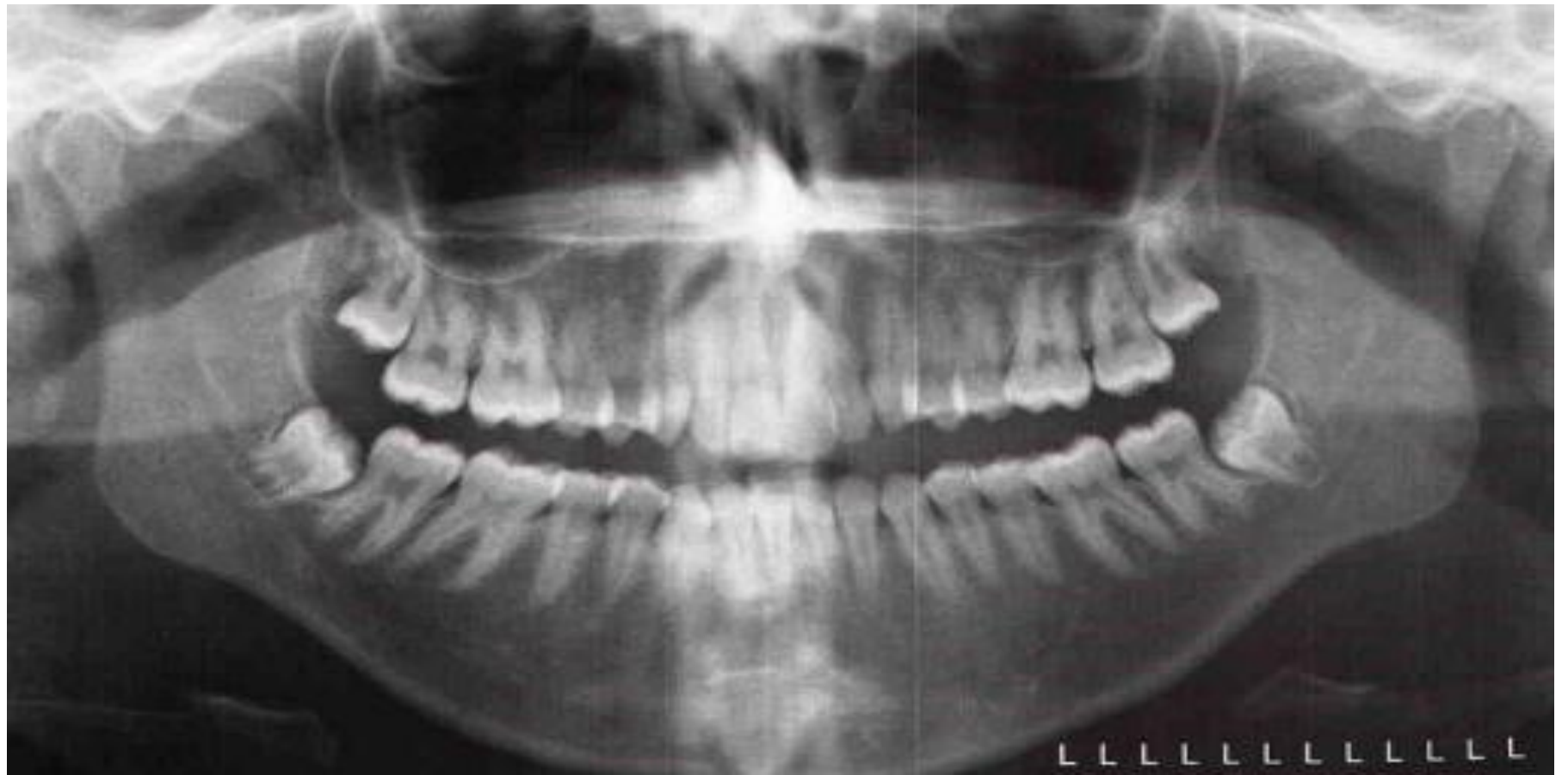














AV Wasser

T

26