به نام خدا

Medial Epicondyl Fracture

دکتر مسعود بهرامی
دانشیار گروه ارتوپدی دانشگاه علوم پزشکی بابل

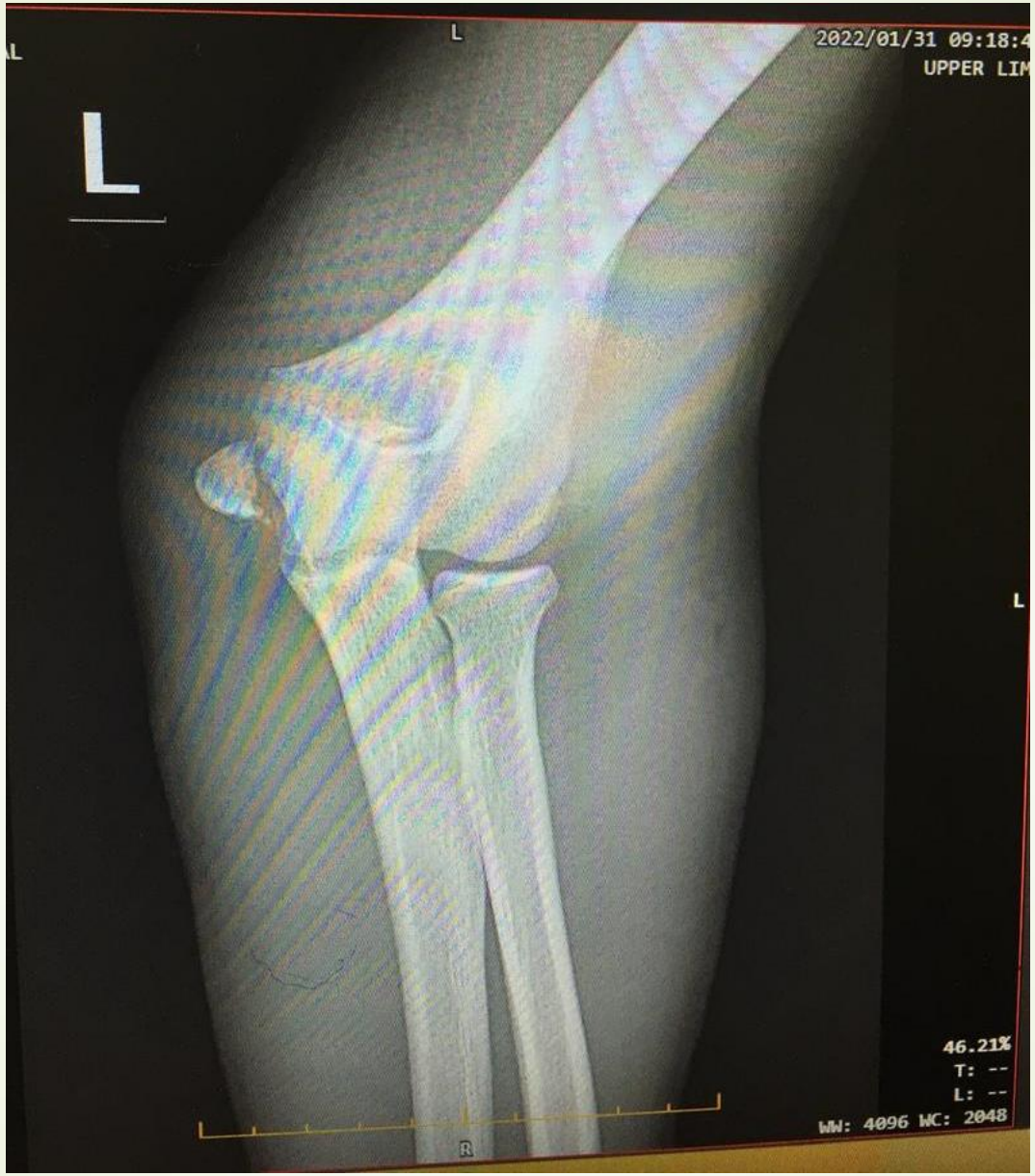
L
2022/01/31 09:18:4
UPPER LIM
L
L
46.21%
T: --
L: --
WW: 4096 WC: 2048
R

L
2022/01/31 09:18:4
UPPER LIM
L

Anatomy

- Traction apophysis
- در ٦-٤ سالگی مرکز استخوانسازی ظاهر میشود.
- در ۲۰-۱۵ سالگی فیوز میشود.
- بروز آن در پسرها نسبت به دختران ٤ به ۱ است.
- سن بروز از ١٤ – ۹ سالگی است.

Mechanism

- Avultion due to Muscular pull
- Avultion due to Elbow dislocation
- Direct trauma

Avultion

- بعلت کشش عضلات فلکسور پروناتور گروپ
- بعلت افتادن روی outstredched hand

Hyperextension wrist

Supinated forearm

Extended elbow

- نمونه دیگر isolated avultion در ورزشکاران بعلت کشش ناگهانی این عضلات هم اتفاق می افتد.

Avultion + elbow dislocation

- ۵۰٪ شکستگی مدیال اپی کوندیل همراه با دررفتگی آرنج خواهد بود.
- کندگی بعلت النار کولترال لیگامنت است.
- در غالب موارد دررفتگی آرنج جا می افتد ولی بعدا خود را بصورت calcification روی النار کولترال لیگامنت خود را نشان میدهد.
- گاها ضمن دررفتگی بعلت vacum effect داخل مفصل incarceration پیدا خواهد کرد.

Direct Trauma

در این صورت مدیال اپی کوندیل فراگمنته است.

بعلت ضربه مستقیم به پوسترومدیال یا ضربه مستقیم روی سطح مدیال

آرنج

Sign and symptom

- Gross deformity of elbow
- Swelling
- Tenderness in palpation
- Simple valgus street test

بیمار supine

بازو در ۹۰ درجه ابداکشن

بازو در ۹۰ درجه اکسترنال روتیشن

آرنج ۱۵ درجه فلکشن

اگر آرنج unstable باشد با گراویتی سطح مفصلی مدیال باز میشود.

Imaging

- AP – lat - oblique
- Comparison xray opposite elbownot apparent on xray

  Not apparent on xray

  Minimal displaced

  Significant

  incarcerated

- در رادیوگرافی AP اگر اثری از مدیال اپی کوندیل نباشد
یا در سطح Joint line باشد

احتمال Incarcerated قطعه داخل مفصل وجود دارد.

MRI

- در تشخیص آسیب های chronic یا acute کمک کننده میباشد.

CT

- بهترین روش برای اندازه گیری میزان جابجایی قطعه است.
- CT در مقایسه با رادیوگرافی AP و axial AP Xray آرنج دقیق تر است.

کلینیک و گرافی

- شکستگی میتواند undisplaced باشد.

در این صورت Apophyseal line ← نرمال است

در کلینیک لوکال تندرنس – تورم وجود دارد

Cerepitation ← منفی

جابجایی ← منفی

در Minimal displaced fx :

- تورم نسج نرم روی مدیال اپی کوندیل شدید
- Crepitation on palpation
- گرافی : loss of parallelism در اسکلروتیک مارژین
- Increased appophyseal line

Displaced Fx

- Fragment palpation and freely movable
- اگر جابجایی شدید باشد cerepitation نداریم.
- گاها در ضمن دررفتگی جابجایی شدید اتفاق افتاده و جا افتادن خودبخودی دررفتگی قطعه در محل خودش قرار می گیرد.

Epicondylar entrapment

بدون دررفتگی آرنج :

- گاها ممکن است قطعه مدیال اپی کوندیل داخل مفصل برود . از نظر کلینیک بیمار قادر به اکستنشن کامل نیست.
- در گرافی اگر قطعه در level joint line باشد قطعه بصورت کامل یا ناکامل داخل مفصل است.
- Widening medial joint space میتواند دلیل وجود قطعه باشد.
- Absence of apophyseal center در گرافی نشان وجود قطعه در مفصل است.
- انجام گرافی مقایسه ای با آرنج سالم ضروری است.

Epicondylar entrapment

با دررفتگی :

گاها قطعه بعد از دررفتگی آرنج وارد مفصل شده و مانع جااندازی میشود.

درمان

- **درمان غیرجراحی :**

  در شکستگی های 2mm > پیشنهاد میشود.

  شکستگی های بدون جابجایی

- **نوع درمان :** Cast : 2-4 weeks

- **درمان جراحی :**
  - در تمام شکستگی با جابجایی بیشتر از ۲ میلیمتر (2mm <) نتیجه جراحی بهتر است.
  - در برخی مکاتب ۵-۲ در در زون خاکستری قرار دارد.

Indication

- Incarcerated epicondyl fracture : **Absolute**

Open FX

- Elbow DX : **Relative**

nerve dysfunction

valgus instability

(positive) stress test under anestasia

marked displacement

ورزشکاران که فشار زیاد روی آرنج دارند (بیس بال – ژیمناستیک)

Incarceretion

- برای خارج کردن قطعه دو تکنیک وجود دارد :

مانیپولاسیون : ٤٠٪ قطعه خارج میشود.

با بیهوشی عمومی ساعد در supination ، والگوس فورس روی آرنج

همزمان مچ و انگشتان را به دورسی فلکشن میبریم تا عضلات کشیده شوند.

بهترین نتیجه وقتی حاصل میشود که در ٢٤ ساعت اول اتفاق بیفتد .

جراحی : اگر با مانیپولاسیون قطعه خارج نشود:

قطعه را خارج و با پیچ – پین – ستور فیکس میشود.

اگر قطعه چند تکه باشد اکسایز میشود.

Ulnar nerve dysfusion

- اختلال در عملکرد عصب النا اغلب همراه با medial epicondyl incarcerated اتفاق می افتد که یک relative indication برای جراحی است.
- اگر ضمن شکستگی مدیال اپی کوندیل nerve syndrome متوسط و خفیف باشد بهبودی خواهد یافت .
- اگر دیسفانکشن کامل باشد باید جراحی شود.

Joint instability

- در ورزشکارانی که نیاز به stable upper extremity باشد مثل ژیمناستیک – بیس بال ، باید جراحی شود.
- دیده شده بعد از صدمات خفیف مدیال اپی کوندیل آرنج میتواند باعث valgus instability گردد و disability شدید برای بیمار ایجاد کند .
- توصیه میشود در ورزشکاران gravity valgus stress test انجام شود تا وجود یا عدم وجود valgus instability را تعیین شود.

Open reduction

پوزیشن : supine – prone

عصب را اکسپلور می کنیم ولی نیاز به ترانسپوزیشن نیست.

روشهای فیکساسیون

- پیچ کانوله
- پیچ کانوله + واشر
- Solid partial screw
- Solid partial screw + واشر
- Smoth pines
- Ancor suture
- Tension band

- پیچ solid بهتر از پیچ کانوله است.
- پیچ شماره ٤/٥ – ٤استفاده شود.
- طول پیچ ٣٥ – ٣٠ تا وارد مدولاری کانال نشود.
- پیچ بلند برای Biocortical screw نیاز نیست چون باعث آسیب عصب رادیال میشود.
- اضافه کردن واشر باعث کاهش فراگمنتاسیون قطعه میشود ولی ایجاد (prominent) می کند.
- اگر قطعه مدیال اپی کوندیل کوچک باشد از spiked washer استفاده می کنیم.
- اگر قطعه را نشود فیکس کرد قطعه را خارج می کنیم.

عوارض پین

- شل شدن
- تحریک پوست
- شانس نان یونیون بیشتر است چون میزان کمپرشن ایجادی کم است.
- و همیشه تحت تاثیر فشارهای دیستراکتیو عضلات متصل به مدیال اپی کوندیل میباشد.

Complication

عدم تشخیص Incarceration قطعه در آرنج

باقی ماندن قطعه : سبب محدودیت شدید در حرکات آرنج

استئوآرتریت : در صورت باقی ماندن بمدت طولانی

درمان : کنتراورسی وجود دارد.

عمل جراحی : بطور متوسط تا ١٤ هفته خارج کردن قطعه ٨٠٪ از حرکات آرنج برگشت نموده است.

- درد کاهش یافته
- فانکشن عصب النا بعد از ١٢ ماه برگشت کرده
- محدودیت خفیف آرنج ایجاد شده

گزارشات تا ٨ سال و ١٢ سال هم داریم که ایجاد اختلال فانکشنال کم – محدودیت حرکات بمیزان کم ایجاد کرده.

Ulnar dysfunction

- در ۱۵٪ ممکن است همراه با شکستگی مدیال اپی کوندیل باشد.
- در مواردی fragment entrapment داشته باشیم ۵۰٪
- در مواردی ulnar dysfunction همراه با incarceration باشد مانیپولاسیون برای خروج قطعه ممنوع است .
- در صورت دیسفانکشن عصب همراه با وجود قطعه در مفصل خروج قطعه و اکسپلوریشن عصب انجام شود.
- بروز delayed ulnar nerve بعد از عمل جراحی فیکس کردن قطعه هم محتمل است. که باید reexploration انجام شود.

Symptomatic nonunion

- در ۵۰٪ موارد شکستگی مدیال اپی کوندیل با جابجایی شدید با درمان غیرجراحی منجر به نان یونیون میشود.
- معمولا علائم ایجاد نمی کنند.
- گاها دچار درد – ulnar dysfunction و والگوس اینستابیلیتی و محدودیت حرکت آرنج میشوند.

درمان :

open reduction + fixation + bone graft

screw

tension band

Valgus instability

بعد از جوش نخوردن یک شکستگی اپی کوندیل محتمل است.

درمان :

- فیکس کردن قطعه

- خارج کردن قطعه + فیکس کردن کولترال لیگامنت با انکور ستور اندکی بالاتر.

Loss of elbow extension

- (از ۵ تا ۲۰٪) محتمل است.
- به طول مدت بیحرکتی وابسته است .
- Minimal functional deficet را بدنبال دارد.
- مهمترین فاکتور ایجادی طویل بودن طول مدت بی حرکتی است.
- حتما باید والدین بیمار را قبل از درمان این عارضه آگاه کنیم.
- میوزیت اسیفیکانت بدنبال خارج کردن قطعه و یا مانیپولاسیون متعدد محتمل است.
- میوزیت بیشتر معلول درمان است تا خود شکستگی
- هتروتوپیک اسیفیکاسیون هم که رسوب در لیگامنتوس استراکچر است ممکن است بروز کند .
- اغلب آسپتوماتیک است.

پایان